- **BIOPSIA DE PIEL DE CUERO CABELLUDO**
- **HISTOLOGÍA NORMAL**

EVALUACIÓN DE LAS ALOPECIAS POR MEDIO DE SECCIONES HORIZONTALES Y VERTICALES

CILAD
Colegio Ibero-latinoamericano de Dermatología

Marcela Botero M.

- Residente Programa Dermatopatología Universidad CES. Medellín, Colombia

Rodrigo Restrepo M.

- Coordinador Programa Dermatopatología Universidad CES. Medellín, Colombia
  - https://www.dermatopatoces.com/
  - rorestre@hotmail.com

Casi todas las fotos histológicas y clínicas son originales.
Las que no, están debidamente identificadas con su URL (uniform resource locator) o su referencia bibliográfica.

Toda coloración histológica y de inmunohistoquímica no identificada es hematoxilina eosina (HE).
Las demás están identificadas como PAS, azul de toluidina, elástico, CD3, CD123, etc.

Se han colocado solamente las referencias bibliográficas y lecturas recomendadas más significativas.

Ningún conflicto de interés

Se puede acceder a esta conferencia desde este momento en formato pdf

- **Estación Piel**
- **www.dermatopatoces.com**

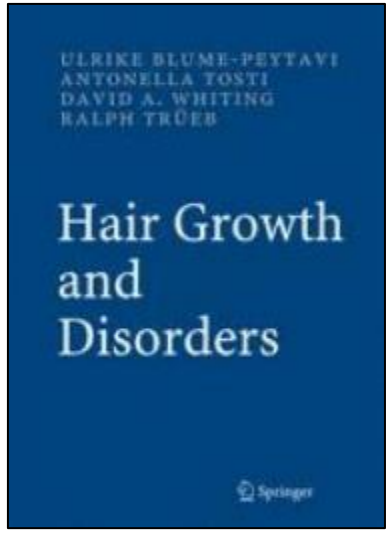
ULRIKE BLUME-PEYTAVI
ANTONELLA TOSTI
DAVID A. WHITING
RALPH TRÜEB
Hair Growth and Disorders
Springer

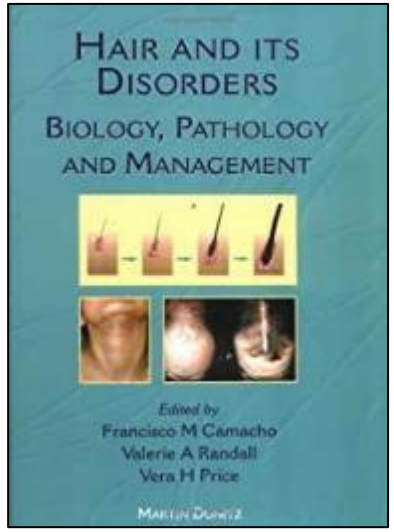
HAIR AND ITS DISORDERS
BIOLOGY, PATHOLOGY AND MANAGEMENT
Edited by
Francisco M Camacho
Valerie A Randall
Vera H Price

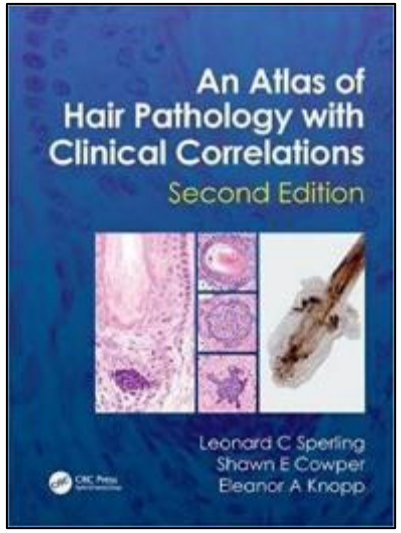
An Atlas of Hair Pathology with Clinical Correlations
Second Edition
Leonard C Sperling
Shawn E Cowper
Eleanor A Knopp

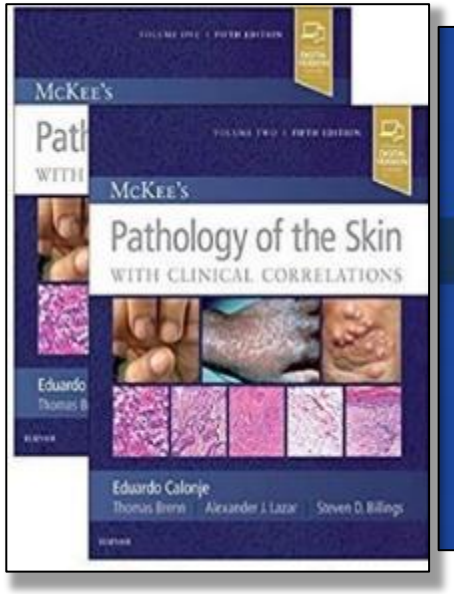
McKee's
Pathology of the Skin
WITH CLINICAL CORRELATIONS
Eduardo Calonje
Thomas Brenn
Alexander J. Lazar
Steven D. Billings


Vera Price
Paradi Mirmirani
Cicatricial Alopecia
An Approach to Diagnosis and Management
Springer

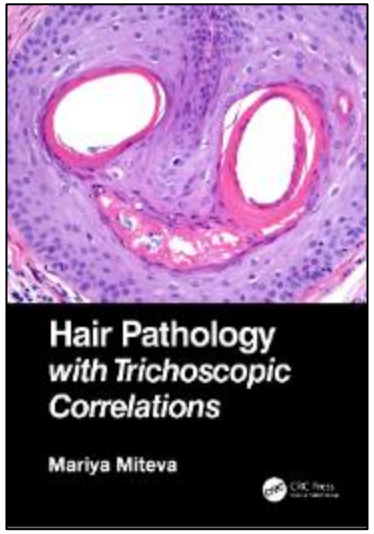
Hair Pathology with Trichoscopic Correlations
Mariya Miteva


Ralph M. Trueb
The Difficult Hair Loss Patient
Guide to Successful Management of Alopecia and Related Conditions
Springer

The American Journal of Dermatopathology

JCP
JOURNAL OF CUTANEOUS PATHOLOGY
WILEY


Skin Appendage Disorders
Karger

International Journal of Trichology

AMERICAN JOURNAL OF
HUMAN BIOLOGY
WILEY


Dermatoanthropology of Ethnic Skin and Hair
Neelam A. Vashi
Howard I. Maibach
Editors
Springer

1. BIOPSIA DE CUERO CABELLUDO ¿ES NECESARIA?

2. DÓNDE, CÓMO Y CUANTAS BIOPSIAS TOMAR
   - CUAL ES EL MEJOR SITIO PARA TOMAR LA BIOPSIA
   - COMO TOMARLA. PUNCH DE ?? mm. BIOPSIA CON BISTURÍ?
   - CUANTAS BIOPSIAS 1, 2, 3?
   - COMO REMITIRLAS

3. TIPO DE CORTE A EFECTUAR EN EL LABORATORIO
   - VERTICAL, HORIZONTAL, AMBAS
   - EN UN SOLO PUNCH O EN DOS POR SEPARADO

4. INFORMACIÓN CLÍNICA PARA EL DERMATOPATOLOGO

5. ANALISIS BÁSICO E INFORME FINAL

6. FOLÍCULO PILOSO NORMAL
   - DISTRIBUCIÓN ZONAL
   - ANATOMÍA MICROSCÓPICA
   - CICLO DEL FOLÍCULO PILOSO (ANÁGENO, CATÁGENO, TELÓGENO)
   - FOLÍCULOS TERMINALES / MINIATURIZADOS (VELLOS) / INTERMEDIOS
   - ESTELAS Y CICATRICES FOLICULARES
   - DIFERENCIAS ENTRE GRUPOS ÉTNICOS

7. CONCLUSIÓN

Corte vertical

Corte transversal / horizontal

BIOPSIA DEL CUERO CABELLUDO

¿ES NECESARIA?

https://donovanmedical.com/qow-posts/bx-vs-exam

BIOPSY

TRICHOSCOPY	A Very Good-Quality Biopsy Sample was Given to a Very Experienced Dermatopathologist	A Poor-Quality Biopsy Sample or Sample Given to an Inexperienced Pathologist (or Both)
Practitioner is Very Experienced ("Expert")	Both equivalently reliable in most cases (very slight favoring of biopsy in minority of cases)	Practitioner's interpretation is usually more reliable than biopsy result
Practitioner is Inexperienced	Biopsy result usually more reliable than examination	Both results equivalently poor and unreliable

https://donovanmedical.com/qow-posts/bx-vs-exam

DÓNDE, CÓMO Y CUANTAS BIOPSIAS TOMAR.

- **Cuál es el mejor sitio**

Las mejores biopsias son aquellas que se obtienen con la ayuda del dermatoscopio (tricoscopia), ya que permiten identificar los folículos afectados y **obtener muestras representativas**

Zona afectada

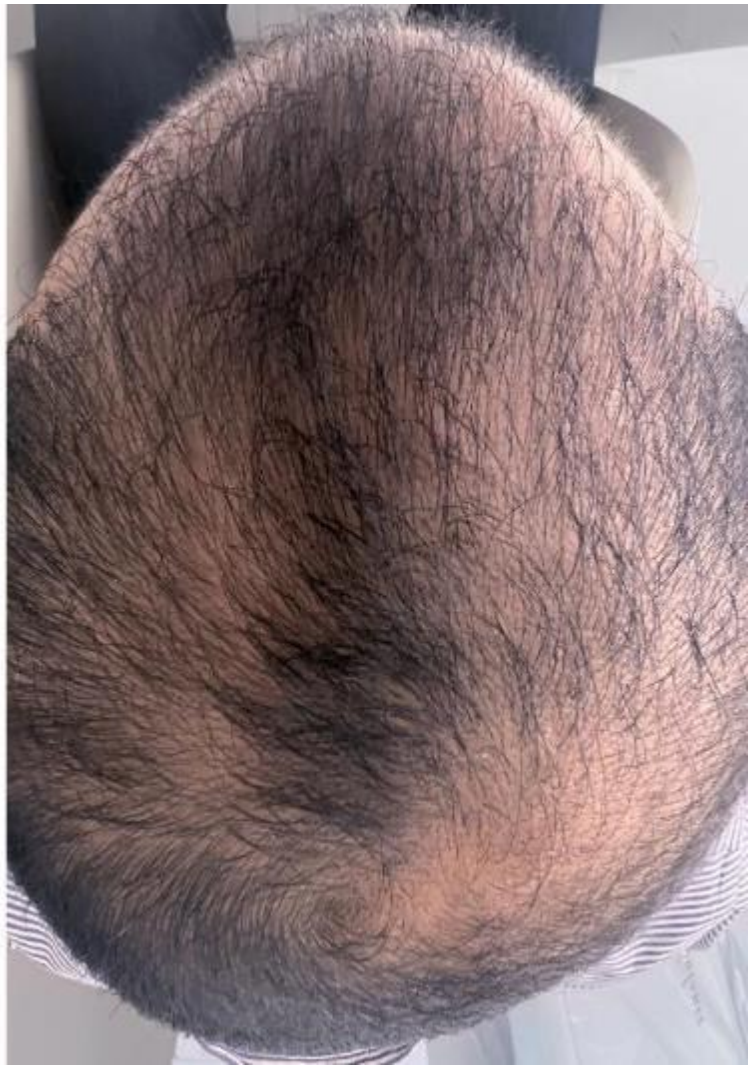

AGA

Zona control

Alopecias no cicatriciales	Características dermatoscópicas[1-4]
Alopecia androgénica	Heterogeneidad en el grosor del tallo mayor del 20%. Puntos amarillos. Incremento en la proporción de vellos. Halo café perifolicular. Unidades foliculares con solo un folículo piloso emergiendo.
Efluvium telógeno	Múltiples pelos cortos en recrecimiento Unidades foliculares con solo un folículo piloso emergiendo o vacías
Alopecia areata	Puntos amarillos y negros. Pelos en signo de admiración, pelos rotos, vellos. **Sugieren actividad**: puntos negros, pelos en signo admiración, pelos rotos. Sugieren severidad: puntos amarillos, vellos
Tiña capitis	Pelos en espiral, coma y/o sacacorchos. Puntos negros
Tricotilomanía	Múltiples anormalidades del tallo en ausencia de cambios perifoliculares Pelos rotos a diferentes longitudes, pelos cortos con tricoptilosis, pelos en espiral, pelos en signo de admiración. Puntos negros
Alopecia triangular	Aperturas foliculares normales con vellos rodeados, por pelos terminales

1. Ocampo-Garza J, Tosti A. **Trichoscopy of Dark Scalp**. Skin Appendage Disord. 2018;5(1):1-8
2. Lacarrubba F, Micali G, Tosti A. **Scalp dermoscopy or trichoscopy**. Curr Probl Dermatol. 2015;47:21-32
3. Mubki T. et al. **Evaluation and diagnosis of the hair loss patient: part II. Trichoscopic and laboratory evaluations**.J Am Acad Dermatol. 71, 2014;431.e1-431.e11.
4. Miteva M, Tosti A. **Hair and scalp dermatoscopy**. J Am Acad Dermatol. 2012;67(5):1040-1048.

Alopecias cicatriciales	Características dermatoscópicas[1-3]
Característica generales	Ausencia de aberturas foliculares, puntos negros o amarillos. Áreas rojo lechosas
Liquen plano	Descamación, eritema peri-folicular tubular. Moldes perifoliculares. Puntos gris- azul en diana. Muy escasos penachos. **Sugieren actividad**: vasos sanguíneos elongados en distribución concéntrica y áreas violáceas inter-foliculares. Sugieren enfermedad avanzada: áreas blancas irregulares con ausencia de aperturas foliculares, Incontinencia pigmento perifolicular.
Alopecia frontal fibrosante	Hallazgos sutiles. Pelos individuales rodeados de áreas fibróticas. Ausencia de orificios foliculares. Eritema y descamación peri-folicular leve. Puntos rojos glabelares. Atrofia vena frontal. Liquen plano pigmentoso. Rosácea. En cejas son diferentes.
Lupus discoide	Puntos rojos foliculares, puntos amarillo-cafes grandes. Enfermedad avanzada: vasos gruesos arboriformes. Coloración marrón, punto azul grisáceos (incontinencia pigmento). Descamación interfolicular. Vasos arboriformes. Sugieren buen pronóstico: puntos rojos
Foliculitis decalvans	Orificios foliculares con 5 a más de 20 tallos pilosos. Descamación amarilla peri-folicular tubular. Pústulas foliculares
Celulitis disecante	Estadios tempranos: puntos negros y amarillos. Aparecen como estructuras tridimensionales sobre pelos distróficos. Áreas sin estructura amarillas

DÓNDE, CÓMO Y CUANTAS BIOPSIAS TOMAR.

- **Como tomarla. Punch de ?? mm. Cuantas biopsias 1, 2, 3 ?**
- **Biopsia con bisturí. Como remitirlas**

- La biopsia profunda con **punch de 4 mm** se considera la técnica ideal para obtener material diagnóstico. A **veces un punch de 3 mm** puede ser suficiente.
- El punch se toma **siguiendo la dirección del cabello** para minimizar las secciones tangenciales (**no >15°**).
- Idealmente, se toman **dos biopsias** de diferentes sitios para su comparación. **No obstante, en muchos casos basta solo con una biopsia**.
- **Biopsia con bisturí** no se usa. Solo en caso de alopecias muy profundas (foliculitis disecante) no accesibles fácilmente con un punch.
- Se remiten en **formol 10% neutro** para HE e IHQ. Para Ifl. Dcta. se debe utilizar un medio adecuado (PBS, SS).

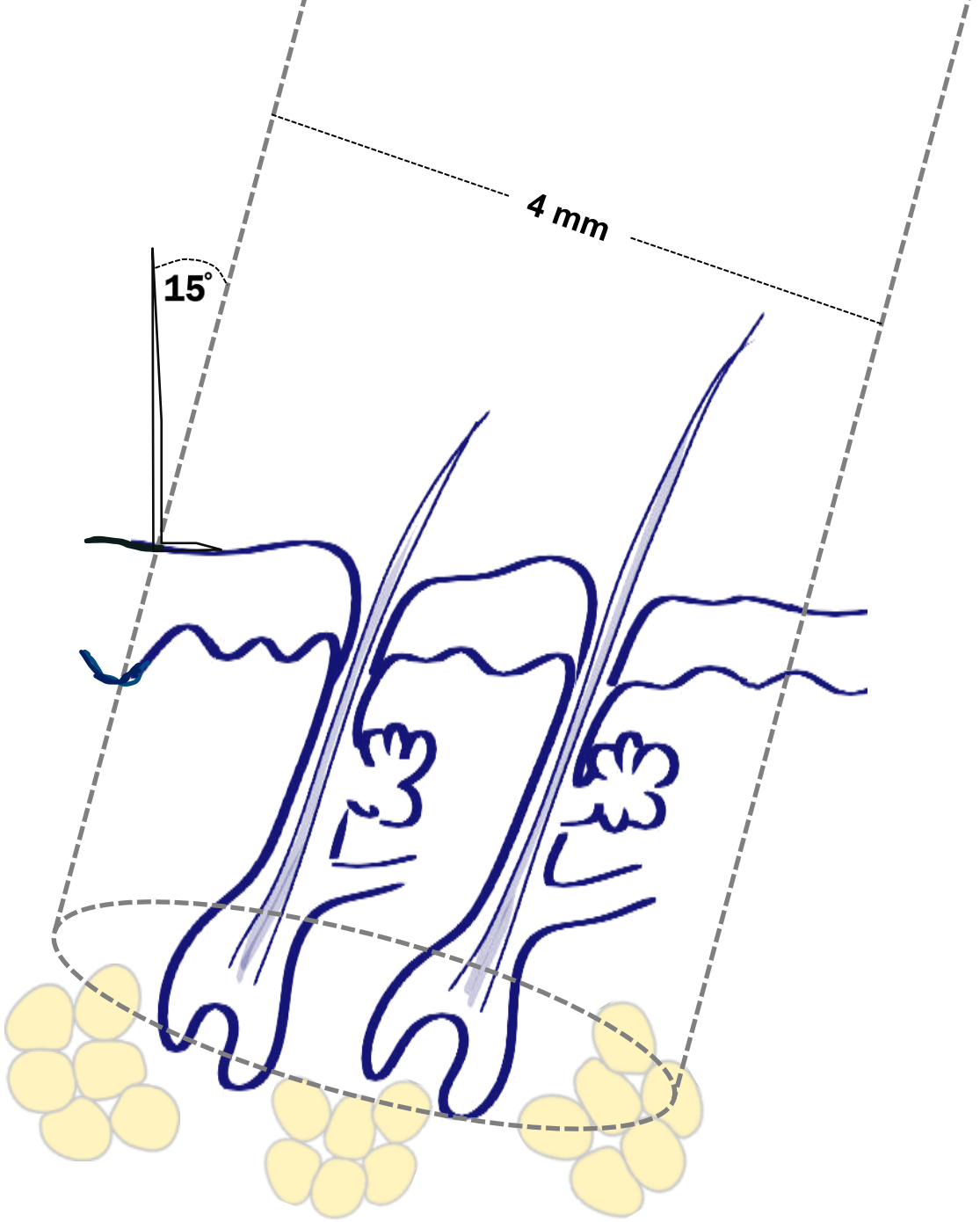

http sslayer.slideplayer.com8413662618slidesslide_39.jpg

DÓNDE, CÓMO Y CUANTAS BIOPSIAS TOMAR.

- **Como tomarla. Punch de ?? mm. Cuantas biopsias 1, 2, 3 ?**
- **Biopsia con bisturí. Como remitirlas**

- El punch se toma **siguiendo la dirección del cabello** para minimizar las secciones tangenciales (**no >15°**).

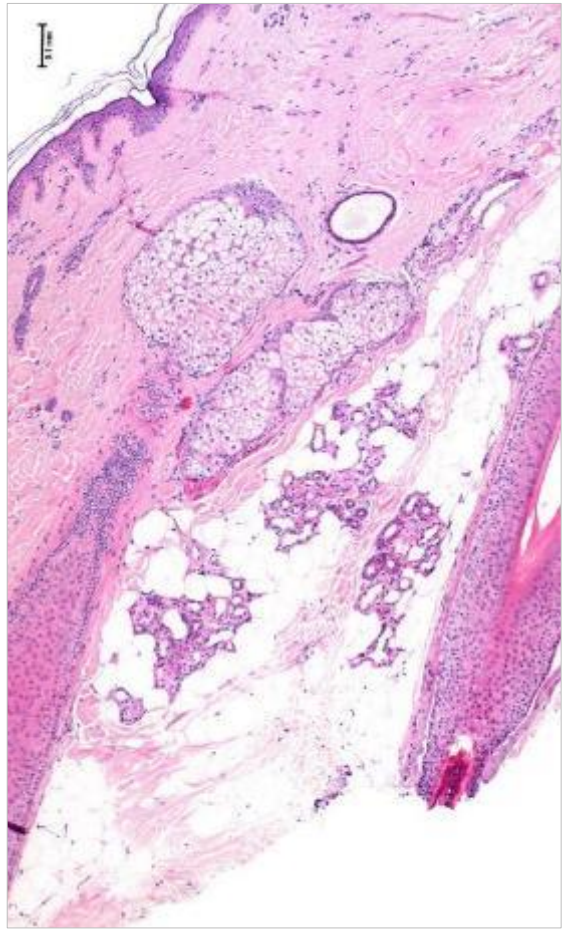

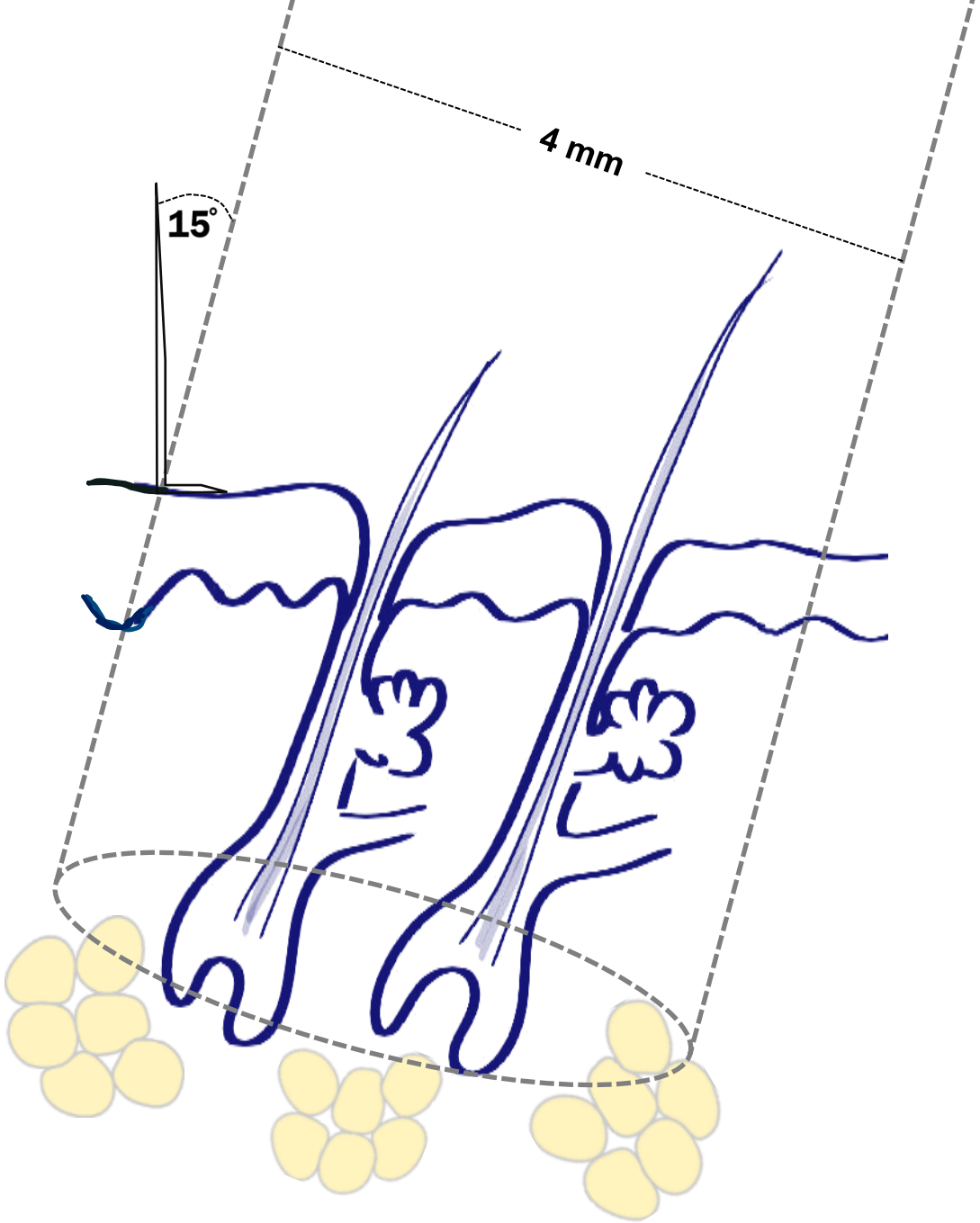

https player.slideplayer.com 8413662618 slides slide_39.jpg

DÓNDE, CÓMO Y CUANTAS BIOPSIAS TOMAR.

- **Como tomarla. Punch de ?? mm. Cuantas biopsias 1, 2, 3 ?**
- **Biopsia con bisturí. Como remitirlas**

- Idealmente, se toman **dos biopsias** de diferentes sitios para su comparación. **No obstante, en muchos casos basta solo con una biopsia**.

https player.slideplayer.com 8413662618 slides slide_39.jpg

DÓNDE, CÓMO Y CUANTAS BIOPSIAS TOMAR.

- **Como tomarla. Punch de ?? mm. Cuantas biopsias 1, 2, 3 ?**
- **Biopsia con bisturí. Como remitirlas**

- Idealmente, se toman **dos biopsias** de diferentes sitios para su comparación. **No obstante, en muchos casos basta solo con una biopsia**.

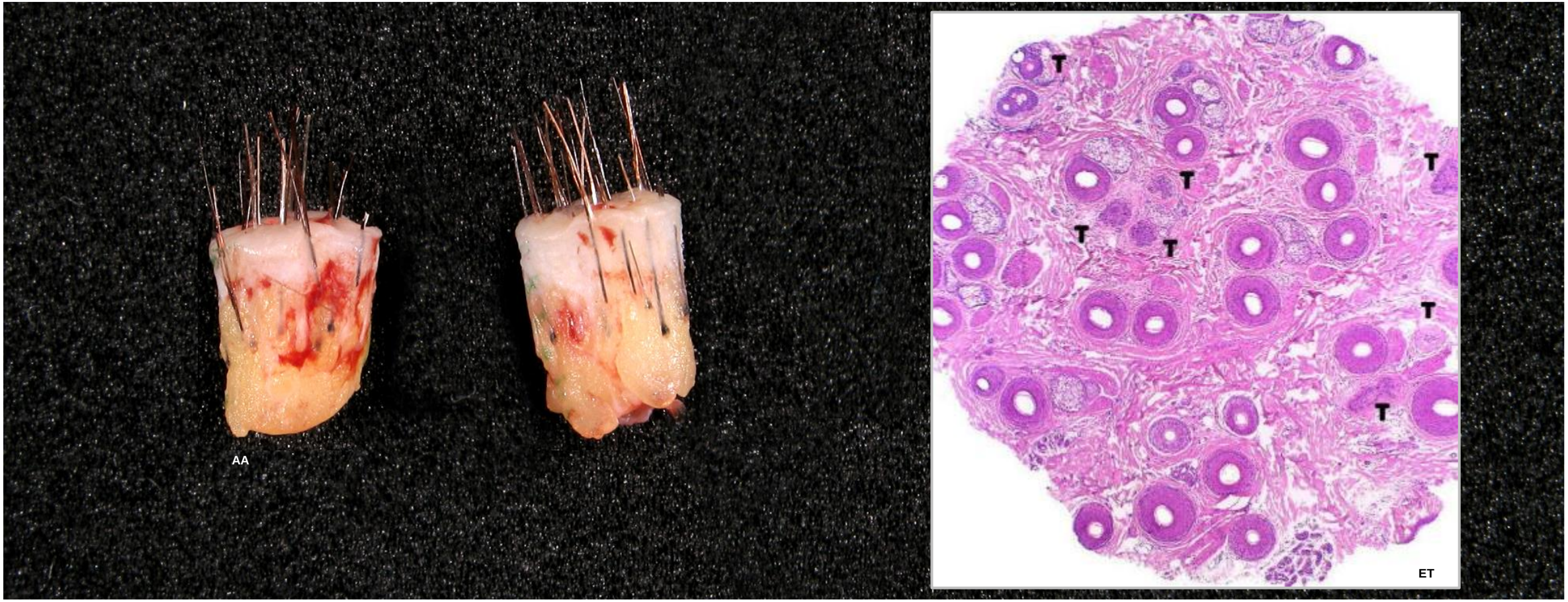

http splayer.slideplayer.com 8413662618 slides slide_39.jpg

TIPO DE CORTE A EFECTUAR EN EL LABORATORIO.

- **Vertical, horizontal, ambas**
- **En un solo punch o en dos por separado**

- Los cortes pueden ser **verticales, horizontales (transversales), ambos o mixtos.**
- Depende del tipo de alopecia a estudiar, del número de biopsias del que se dispone y en última instancia de la experiencia del laboratorio con un corte u otro en particular.

Headington JT.
Transverse microscopic anatomy of the human scalp. A basis for a morphometric approach to disorders of the hair follicle.
Arch Dermatol. 1984;120:449-56.

Tailor A, Asher RG, Craig PJ, Groves RW, Fenton DA, Stefanato CM.
The current state of play in the histopathologic assessment of alopecia: two for one or one for two?
J Cutan Pathol. 2013 Mar;40(3):298-304.

TIPO DE CORTE A EFECTUAR EN EL LABORATORIO.

- **Vertical, horizontal, ambas**
- **En un solo punch o en dos por separado**

Headington JT.
Transverse microscopic anatomy of the human scalp. A basis for a morphometric approach to disorders of the hair follicle.
Arch Dermatol. 1984;120:449-56.

Nguyen J.V., Hudacek K., Whitten J.A., et al.
The HoVert technique: a novel method for the sectioning of alopecia biopsies.
J Cutan Pathol. 38, 2011; 401-406.

Elston D.
The 'Tyler technique' for alopecia biopsies.
J Cutan Pathol. 39, 2012;306.

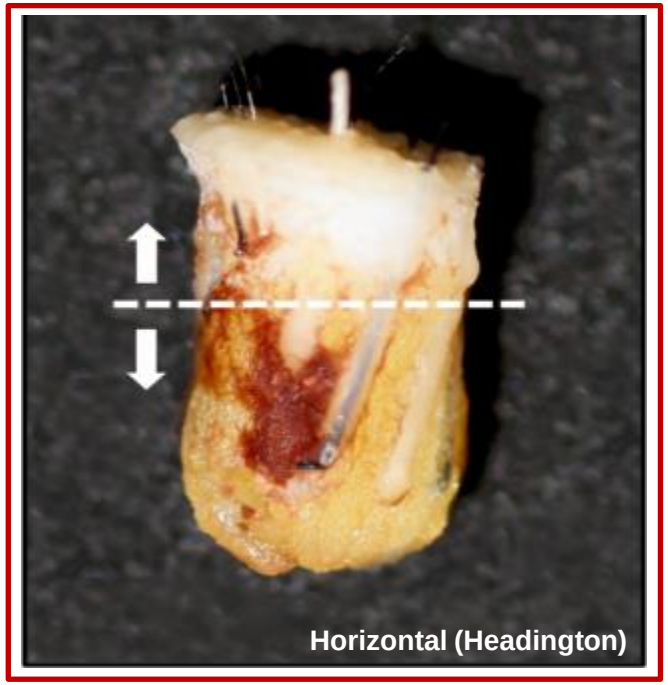

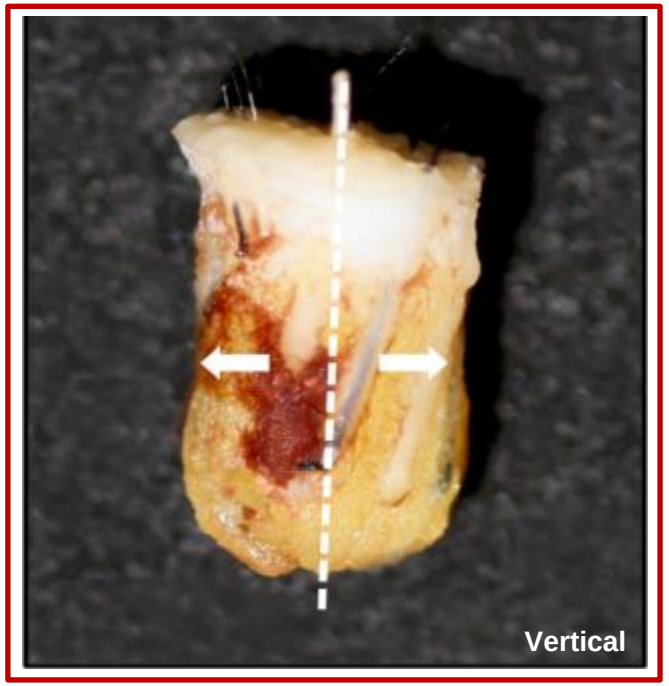

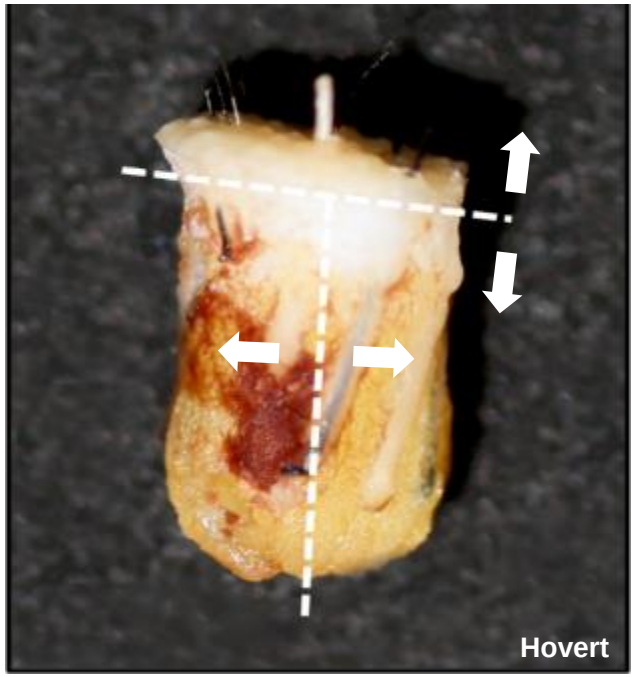

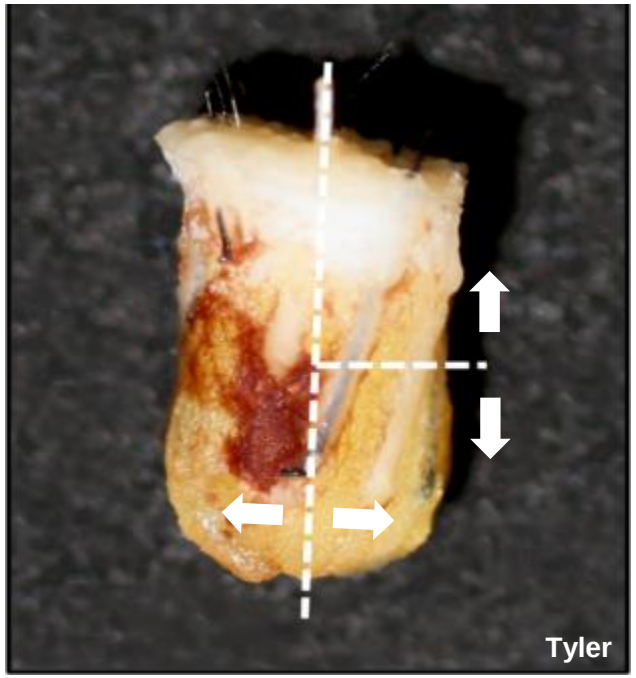

TIPO DE CORTE A EFECTUAR EN EL LABORATORIO.

CORTES HORIZONTALES

Siempre en

- Alopecias tempranas
- Alopecia androgenética
- Efluvio telógeno agudo y crónico
- Alopecia areata crónica e incógnita

Ventaja

- Todos los folículos son visibles en un solo corte y pueden cuantificarse
- Buena correlación con la imagen tricoscopica

Total de folículos pilosos	21
Folículos terminales en anagen (FT)	15
Folículos terminales en catagen y telogen	0
Folículos miniaturizados e indeterminados (FM)	6

Relación FT / FM 15 / 6 = 2.5/1

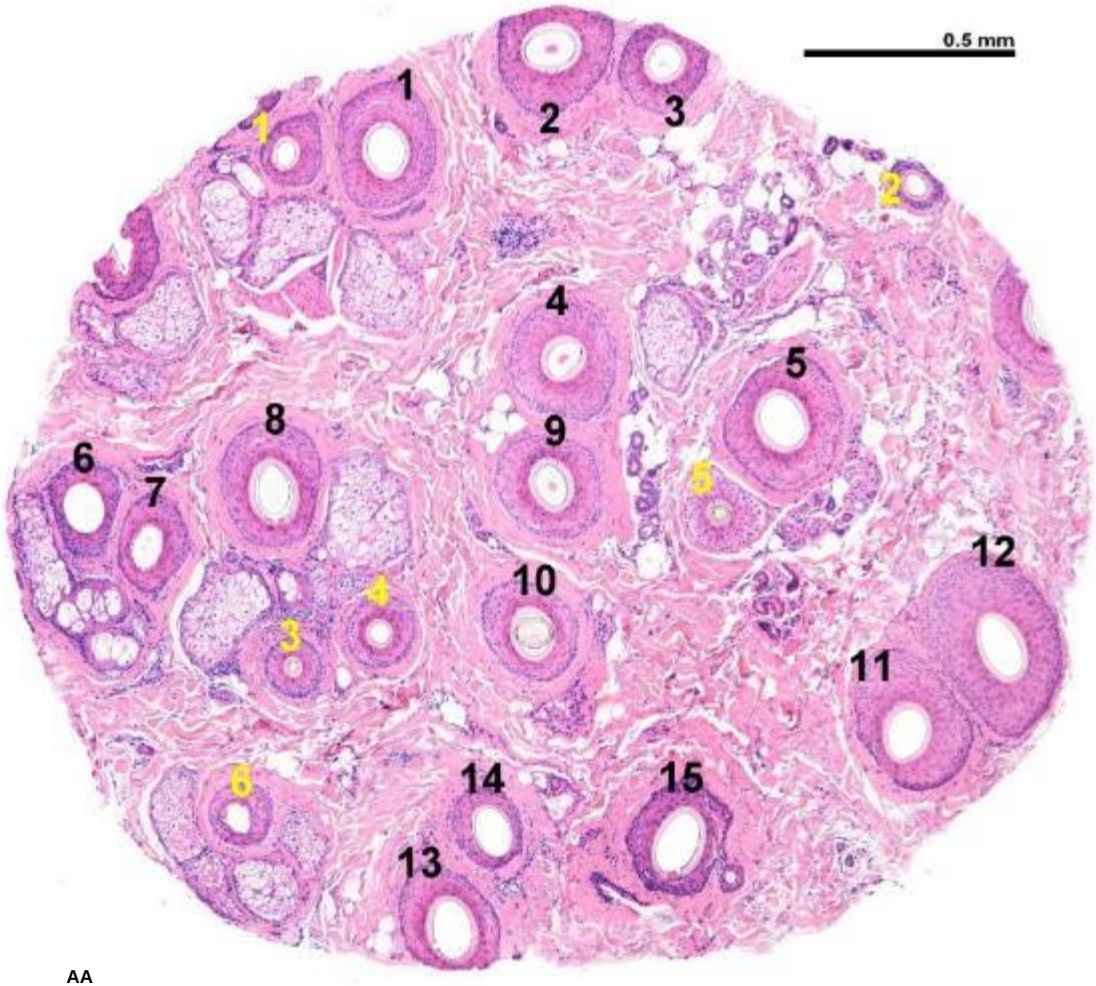

AA

TIPO DE CORTE A EFECTUAR EN EL LABORATORIO.

CORTES HORIZONTALES

Siempre en

- Alopecias tempranas
- Alopecia androgenética
- Efluvio telógeno agudo y crónico
- Alopecia areata crónica e incógnita

Ventaja

- Todos los folículos son visibles en un solo corte y pueden cuantificarse
- Buena correlación con la imagen tricoscopica

Total de folículos pilosos	32
Folículos terminales en anagen (FT)	22
Folículos terminales en catagen y telogen	10
Folículos miniaturizados e indeterminados (FM)	4

Relación FT / FM 22/4 = 4.5/1
% Telogen: Telógenos terminales x100 / Total de folículos = 10x100/ 32= 31%

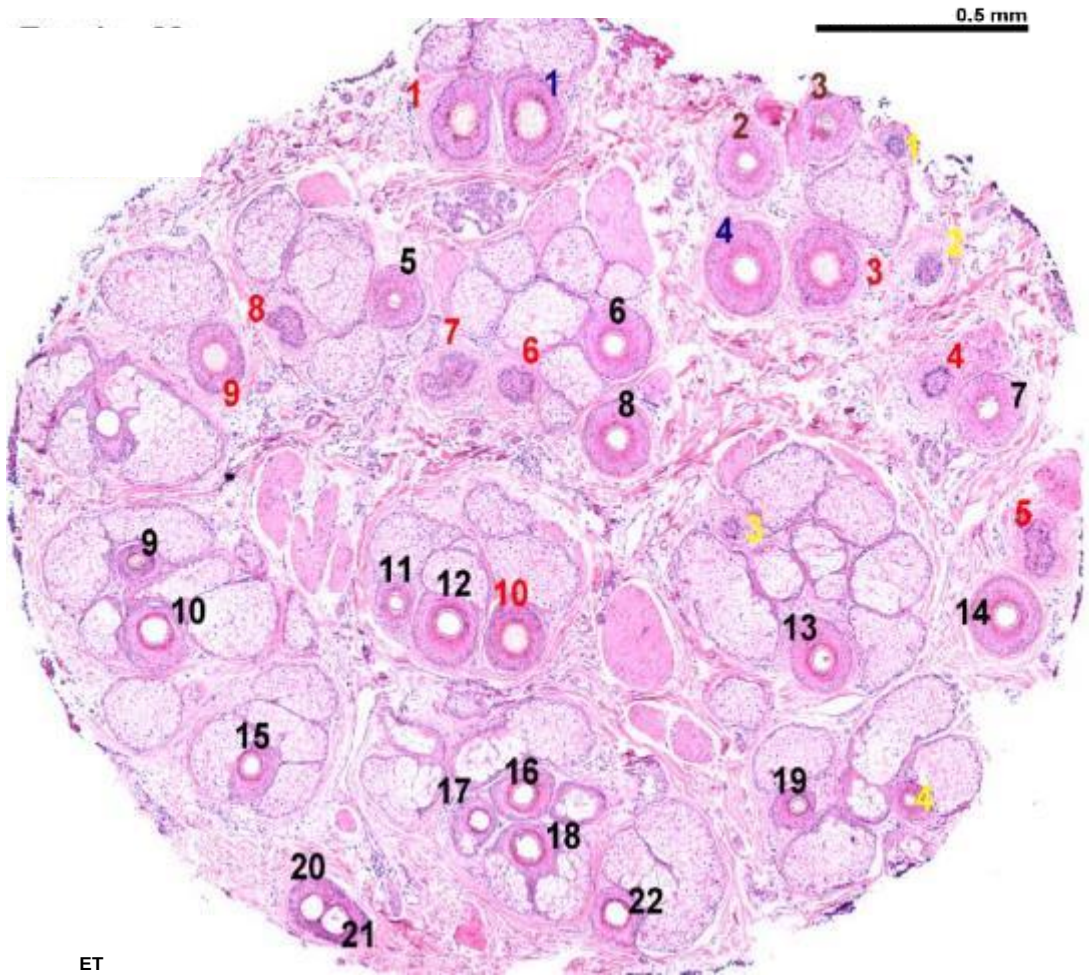

TIPO DE CORTE A EFECTUAR EN EL LABORATORIO.

Nivel inferior

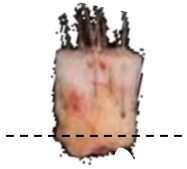

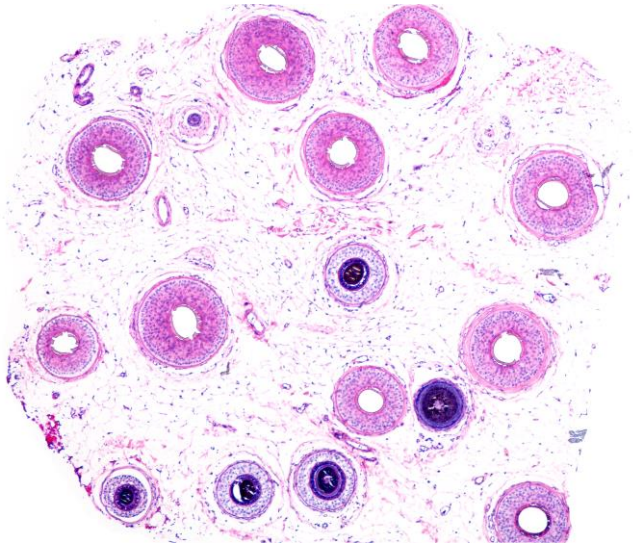

Nivel intermedio



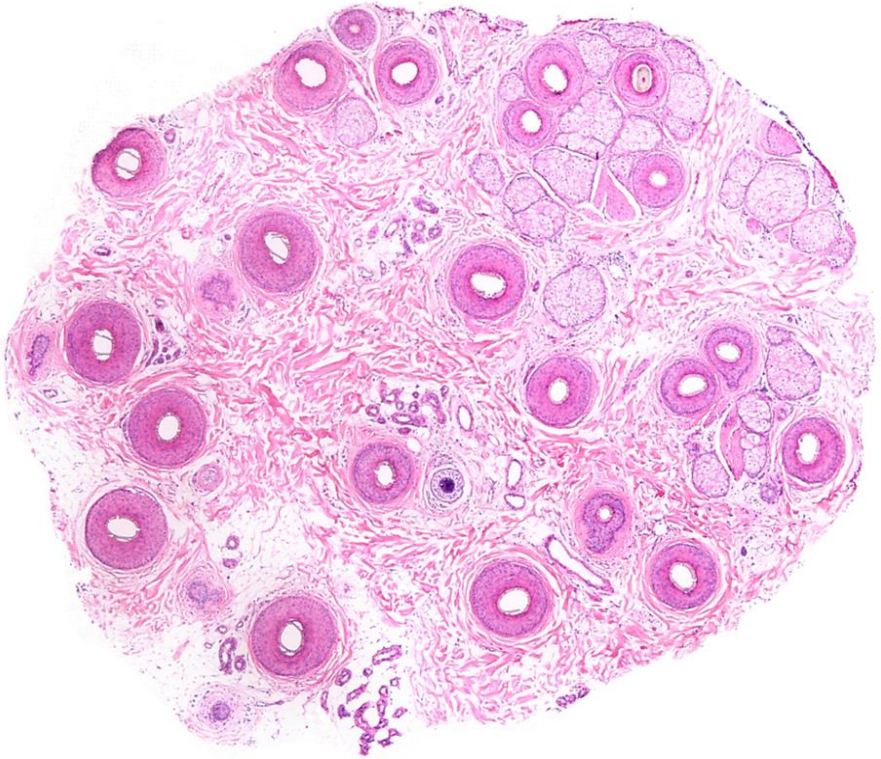

Nivel superior



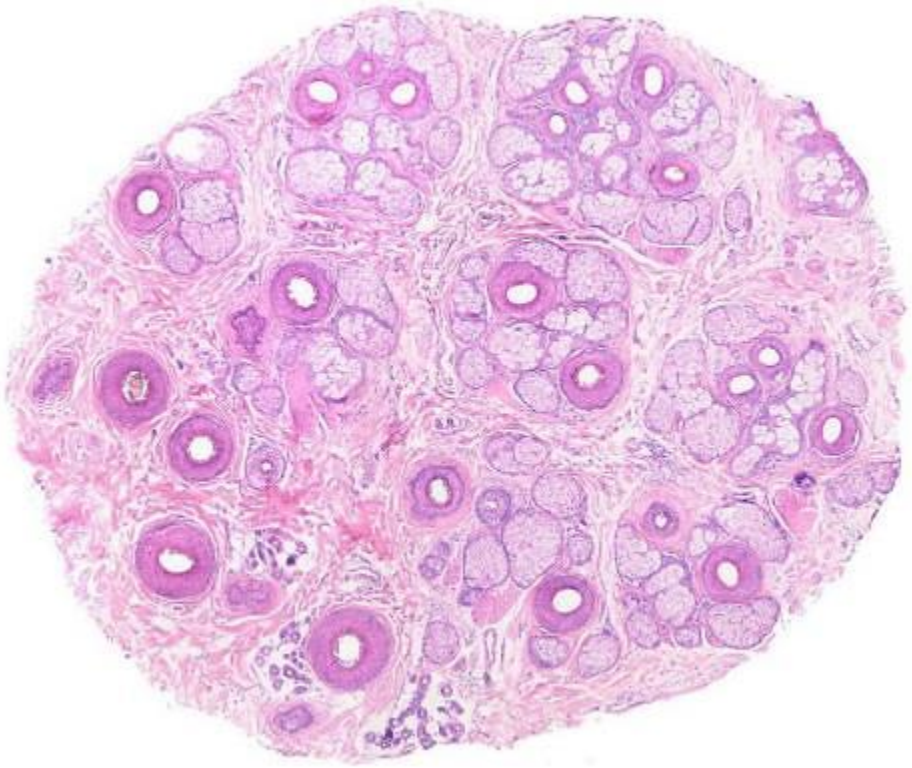

ET

TIPO DE CORTE A EFECTUAR EN EL LABORATORIO.

HE

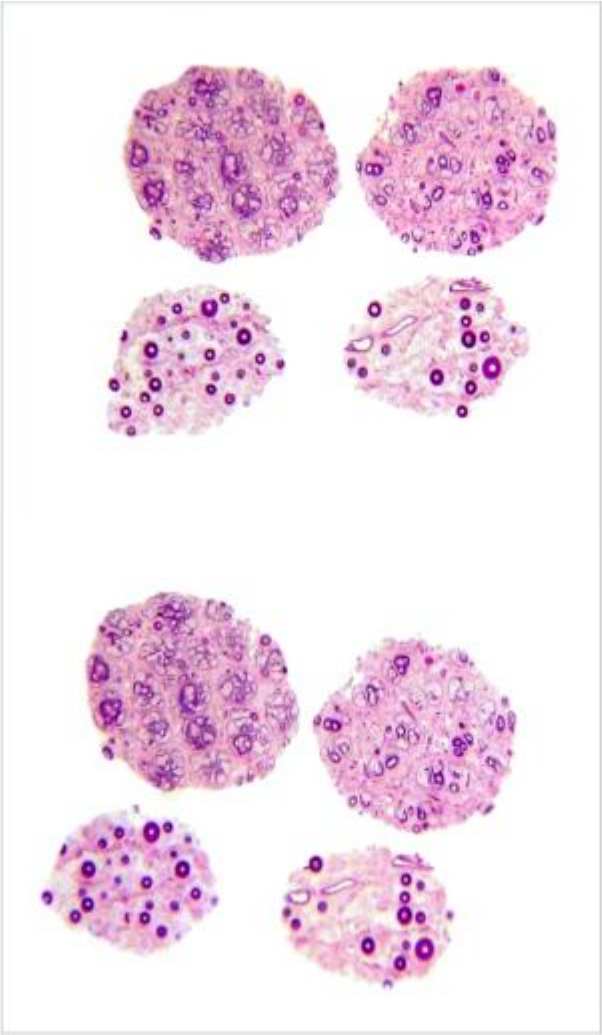

PAS

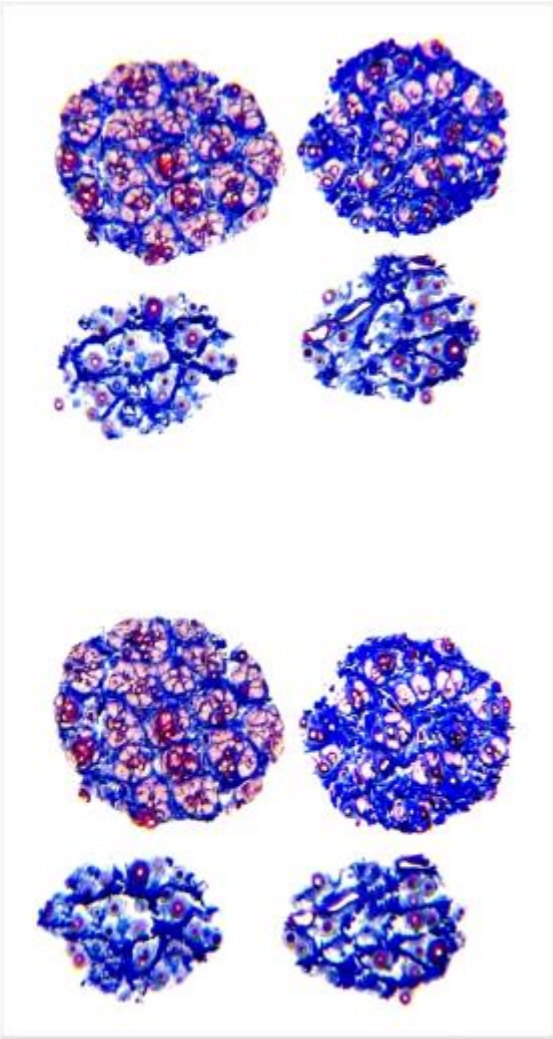

TM

CORTES VERTICALES

Recomendable en alopecias muy superficiales o muy profundas

- **Dermatitis seborreica**
- **Foliculitis decalvans**
- **Psoriasis**
- **Lupus eritematoso discoide**
- **Dermatosis pustulosa erosiva**
- **Celulitis disecante del cuero cabelludo**

Ventaja

- **Buena evaluación de la interfase dermoepidérmica y profundidad**
- **Imagen histológica más familiar para el patólogo**

SD

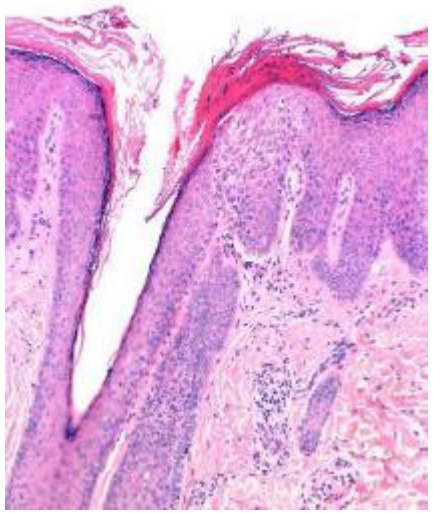

FD

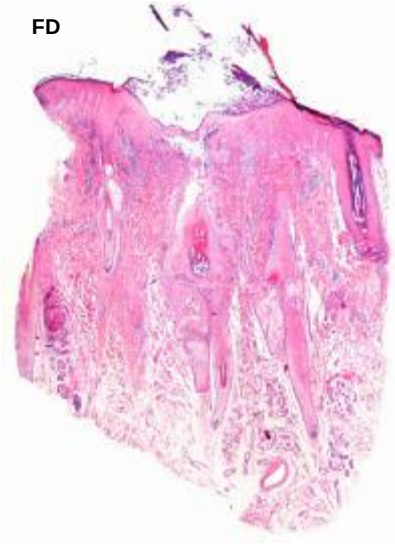

Psoriasis

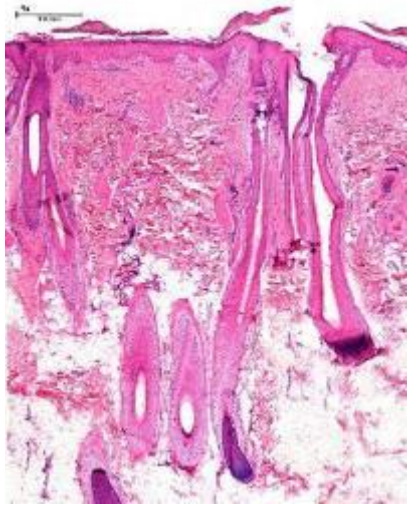

DLE

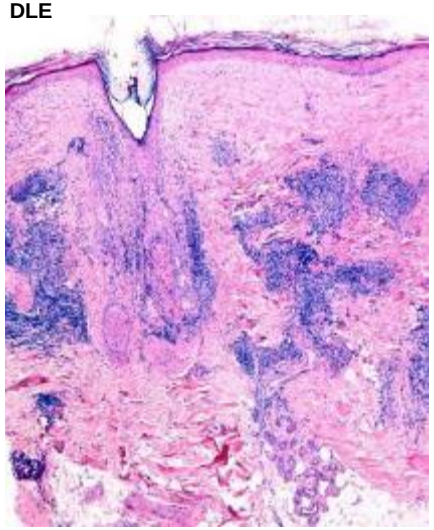

Dermatosis erosiva

Cortesía de P. Reygagne, MD, Centre Sabouraud, Paris, Fr.

Celulitis disecante

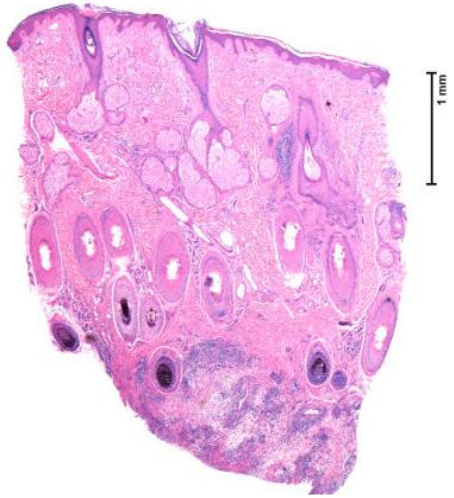

CORTES VERTICALES

Recomendable en alopecias muy superficiales o muy profundas

- **Dermatitis seborreica**
- **Foliculitis decalvans**
- **Psoriasis**
- **Lupus eritematoso discoide**
- **Dermatosis pustulosa erosiva**
- **Celulitis disecante del cuero cabelludo**

Ventaja

- **Buena evaluación de la interfase dermoepidérmica y profundidad**
- **Imagen histológica más familiar para el patólogo**

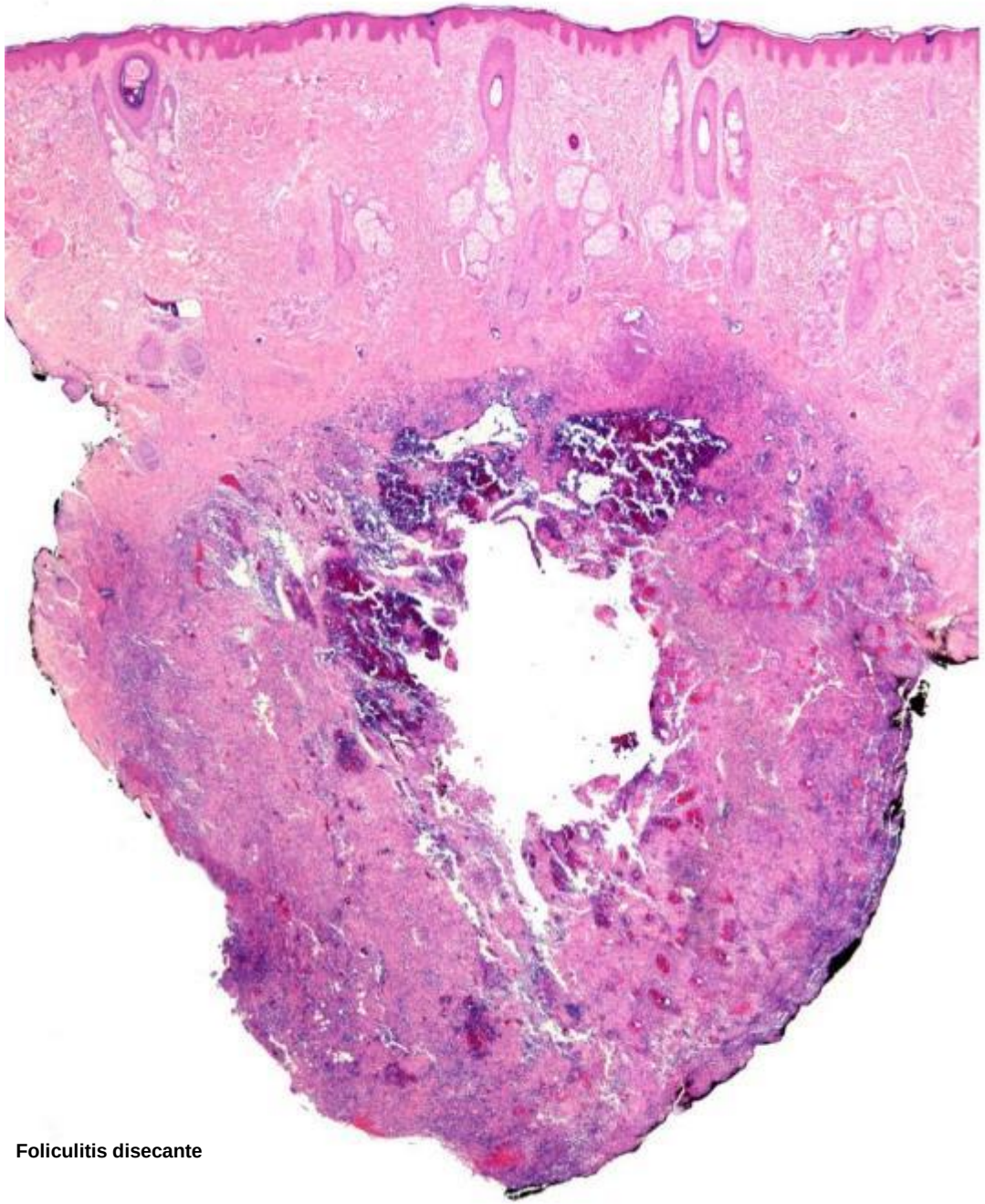

Foliculitis disecante

CORTES VERTICALES

Recomendable en alopecias muy superficiales o muy profundas

- Dermatitis seborreica
- Foliculitis decalvans
- Psoriasis
- Lupus eritematoso discoide
- Dermatosis pustulosa erosiva
- Celulitis disecante del cuero cabelludo

Ventaja

- Buena evaluación de la interfase dermoepidérmica y profundidad
- Imagen histológica más familiar para el patólogo

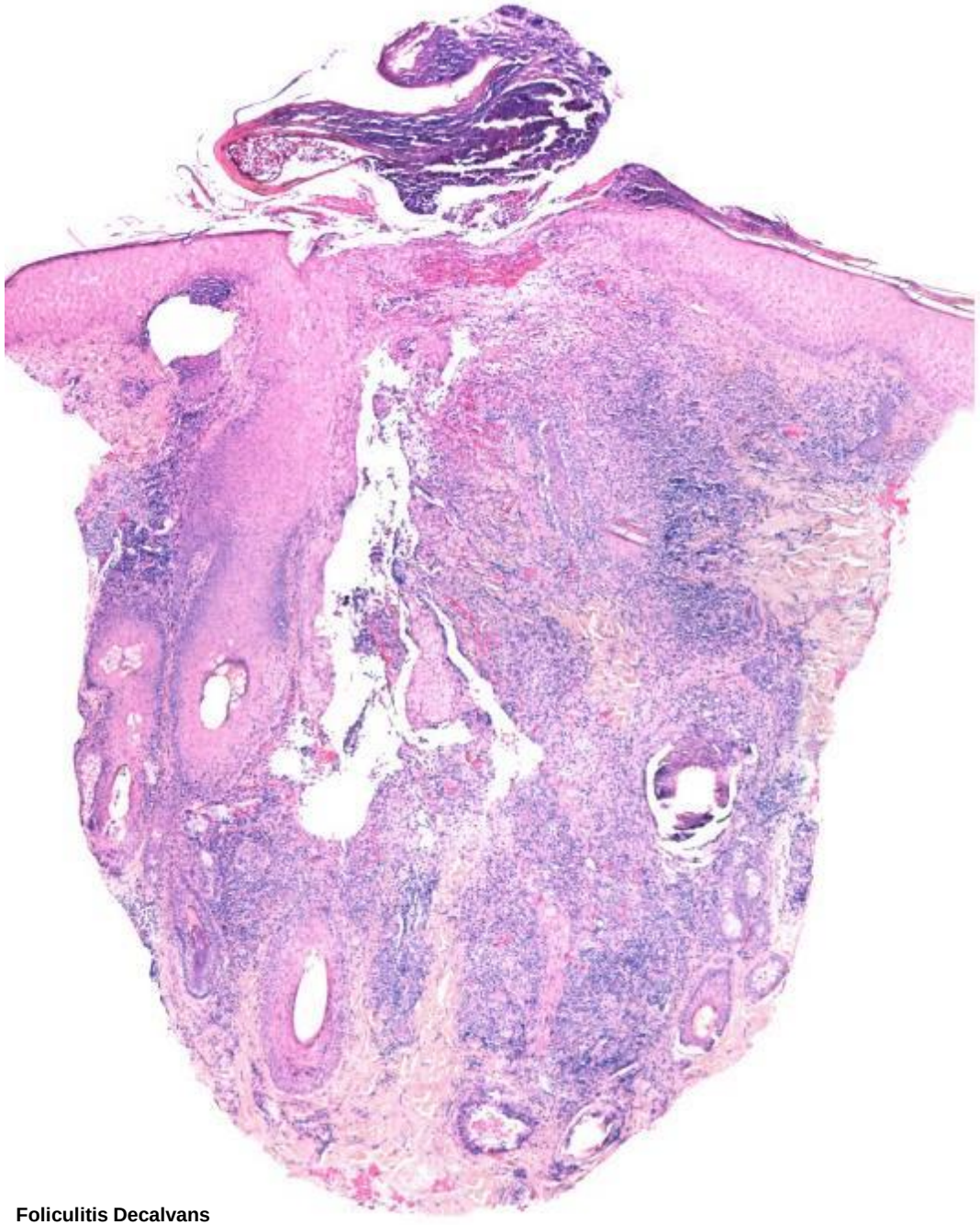

Foliculitis Decalvans

TIPO DE CORTE A EFECTUAR EN EL LABORATORIO.

- **Vertical, horizontal, ambas**
- **En un solo punch o en dos por separado**

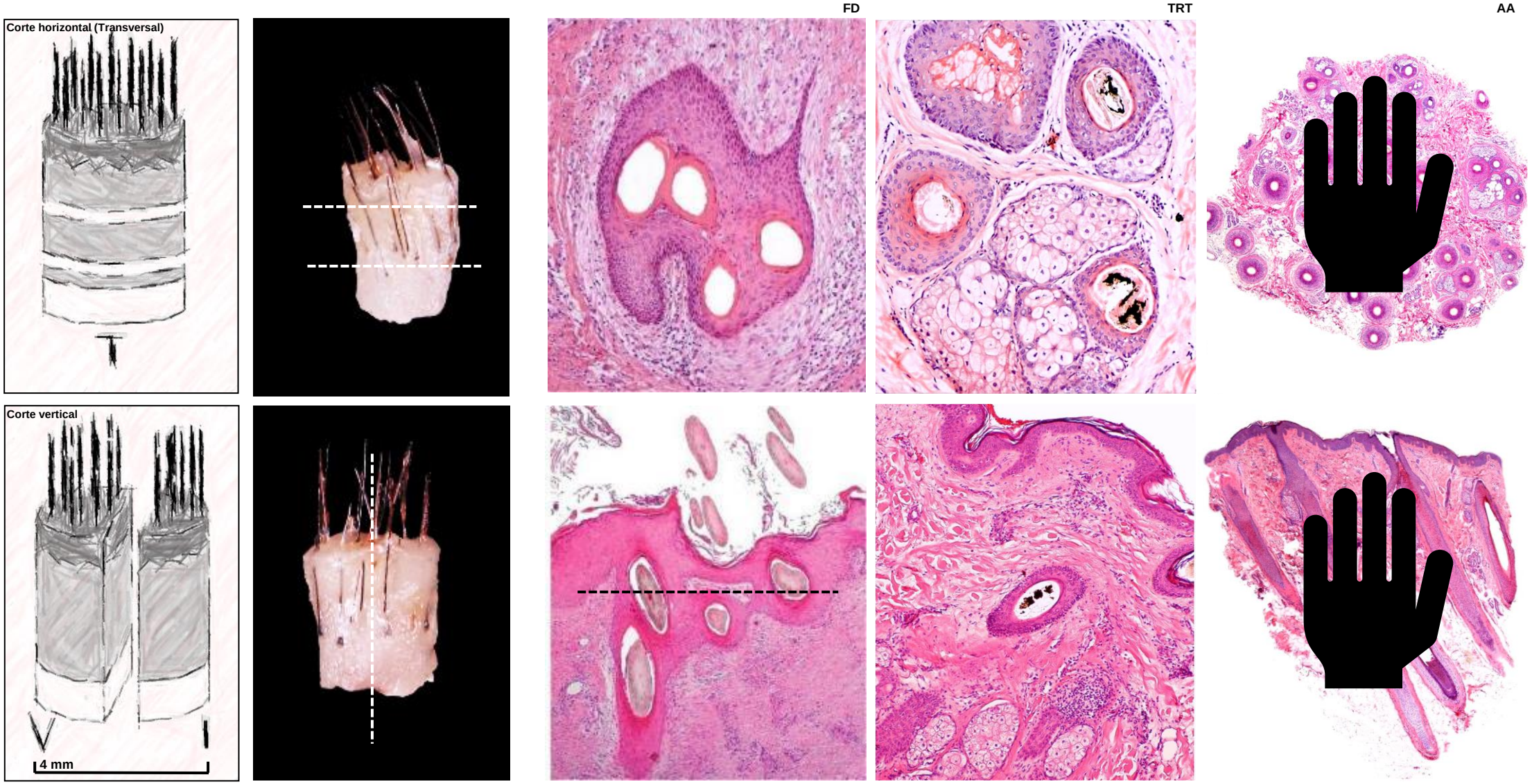

Elston, DM, McCollough, ML, Angeloni, VL (1995). **Vertical and transverse sections of alopecia biopsy specimens: combining the two to maximize diagnostic yield**. J Am Acad Dermatol, 32, 454-7.

RECORDAR

USAR CORTES HORIZONTALES
SIEMPRE

- Alopecias tempranas
- Alopecia androgénica
- Efluvium telógeno
- Alopecia areata crónica e incógnita

EN AMBAS BIOPSIAS

USAR CORTES VERTICALES
PREFERENCIALMENTE

- Dermatitis seborreica
- Foliculitis decalvans
- Psoriasis
- Lupus eritematoso
- Dermatosis erosiva
- Celulitis disecante

- **Fotografías de hallazgos clínicos y dermatoscópicos.**
- **Diagnóstico clínico principal y diagnóstico diferencial.**
- **Razón por la cual se tomó la biopsia.**

- **Edad, sexo, etnia.**
- **Antecedentes familiares y ginecológicos. Enfermedades sistémicas, autoinmunes y endocrinas asociadas.**
- **Tipo de cabello: liso, ondulado, rizado. Hábitos de cuidado del cabello, hábitos alimenticios, dietas.**
- **Tipo básico de alopecia: en patrón, difusa, localizada, irregular.**
- **Presencia de inflamación, eritema, fístulas supurativas, descamación.**
- **Técnicas de laboratorio y auxiliares: hallazgos dermatoscópicos, prueba de tracción, laboratorio clínico.**
- **Tratamientos para la alopecia: ¿cuándo se inició, cuándo se detuvo, cuál fue el resultado?**
- **Otros medicamentos o suplementos.**

CALIDAD Y PROCESAMIENTO DE LA MUESTRA

- **¿La biopsia es representativa (4,0 mm), llega al tejido celular subcutáneo?**
- **¿Se procesó adecuadamente para evaluar las posibilidades diagnósticas y los diferenciales clínicamente sugeridos?**

ESTUDIO MICROSCÓPICO

- **¿El número de folículos es normal o está disminuido? ¿Hay áreas sin folículos? ¿Los folículos individuales han sido reemplazados por tejido conectivo o folículos miniaturizados? ¿Hay fibroplasia perifolicular? ¿Hay fibrosis en la dermis o tejido celular subcutáneo? ¿Hay disminución de las glándulas sebáceas?**
- **¿Cuál es el número promedio de folículos por unidad folicular? ¿Cuál es el número total de pelos terminales anágenos, vellos y telógenos? ¿Cuál es la relación T:V y el recuento de telógeno?**
- **¿Hay infiltrado inflamatorio? ¿Cuál es el tipo de célula y en qué nivel específico del folículo? ¿El infiltrado involucra la interface epitelial folicular, la unión dermoepidérmica u otros anexos?**

Sperling LC. An atlas of Hair Pathology with Clinical Correlations. Parthenon Publishing, New York, 2012

NÚMERO TOTAL DE ESTRUCTURAS FOLICULARES

- Número total de unidades foliculares
- Número total de folículos pilosos (terminal + vellos) en anágeno, catágeno y telógeno
- Número total de folículos por milímetro cuadrado (total / 12,6)

NÚMERO TOTAL DE FOLÍCULOS TERMINALES, FOLÍCULOS MINIATURIZADOS Y RELACIÓN TV

- Número de folículos pilosos terminales
- Número de vellos*
- Relación folículo terminal / vello (T: V): folículos pilosos terminales / vellos
- Microinflamación

NÚMERO TOTAL DE FOLÍCULOS EN ANÁGENA, CATÁGENA, TELÓGENO Y % EN TELÓGENO

- Número de folículos pilosos terminales en anágeno
- Número de folículos pilosos terminales en telógeno (catágeno + telógeno)
- Recuento telógeno: telógenos terminales (telógeno + catágeno) x 100 / folículos pilosos terminales y telógenos

OTROS HALLAZGOS

- Presencia, tipo y localización del infiltrado inflamatorio
- Presencia o ausencia de estelas avasculares, atriquia focal y tejido cicatricial
- Presencia o ausencia de moldes pigmentados, tricomalacia, folículos fusionados y tallos de cabello libres en la dermis

* **Vellos** = Vellos verdaderos + pelos miniaturizados + pelos indeterminados

INFORMACIÓN BÁSICA PARA INCLUIR EN EL INFORME HISTOPATOLÓGICO
EJEMPLOS

CASO N°PA23 - 10967

Laboratorio de Patología y Dermatopatología

Fecha de Ingreso:
Paciente:
Identificación:
Edad:

Fecha Salida:
Entidad:
Remitente:
Destino:

Material Enviado: PIEL PARIETAL.
Diagnóstico Presuntivo: ALOPECIA ANDROGENÉTICA.

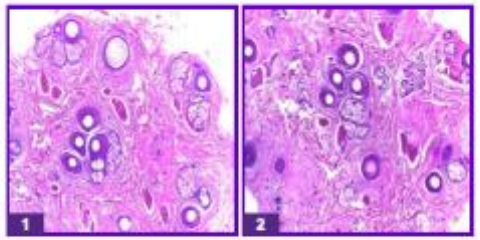

DESCRIPCIÓN MACROSCÓPICA

Se recibe un recipiente rotulado con los datos del paciente, contiene un punch de piel, mide 0.4 x 0.4 cm, color café. Se procesa todo en un bloque.
Aux, co.

DESCRIPCIÓN MICROSCÓPICA

Los cortes histológicos muestran piel de cuero cabelludo con densidad focalmente disminuida de la densidad de folículos pilosos. Presenta infiltrado linfocitario moderado perifolicular, hacia el tercio medio y superior del cuero cabelludo, con áreas de fibrosis perifolicular, con disminución del espesor del infundíbulo y fusión de los infudíbulos. Se observa densidad usual de las glándulas sebáceas y ecrinas.

Total, folículos en la biopsia: 19
Folículos pilosos terminales: 16
Vellos: 3
Relación folículos terminales/vellos: 5/1
Folículos pilosos terminales en anágeno: 9
Folículos pilosos terminales en telógeno: 4
Folículos pilosos terminales en catágeno: 3
Porcentaje de telógeno: 44%
Estelas foliculares: 7
Cilindros pigmentados: 0

Los hallazgos histológicos descritos corresponden a una alopecia mixta con un componente de alopecia no cicatricial correspondiente con alopecia androgenética y una alopecia cicatricial sobreagregada de tipo liquen plano pilar. Se recomienda correlación clínica y con dermatoscopia.

DIAGNÓSTICO

PIEL CUERO CABELLUDO PARIETAL - BIOPSIA (PUNCH):
- ALOPECIA ANDROGENÉTICA Y LIQUEN PLANO PILAR SOBREAGREGADO.

CASO N°PA23 - 8799

Laboratorio de Patología y Dermatopatología

Fecha de Ingreso:
Paciente:
Identificación:
Edad:

Fecha Salida:
Entidad:
Remitente:
Destino:

Material Enviado: PIEL CUERO CABELLUDO, REGIÓN CORONAL.
Diagnóstico Presuntivo: E TELÓGENO. LPP

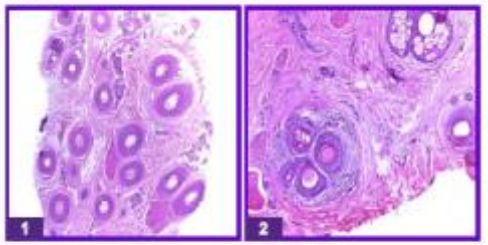

DESCRIPCIÓN MACROSCÓPICA

Se recibe un recipiente rotulado "cuero cabelludo", contiene un punch de piel que mide 0.3 x 0.7 cm, de color crema, se procesa todo en un bloque.
Aux gn.

DESCRIPCIÓN MICROSCÓPICA

Los cortes histológicos muestran piel de cuero cabelludo con adecuada densidad de folículos pilosos. Presenta evidencia de infiltrado inflamatorio linfocitario con áreas de fibrosis perifolicular. Se observa disminución de las glándulas sebáceas, con densidad usual de las glándulas ecrinas.
Total, folículos en la biopsia: 21
Folículos pilosos terminales: 19
Vellos: 2
Relación folículos terminales/vellos: 10/1
Folículos pilosos terminales en anágeno: 16
Folículos pilosos terminales en telógeno: 3
Folículos pilosos terminales en catágeno: 0
Porcentaje de telógeno: 11%
Estelas foliculares: 4
Cilindros pigmentados: 0

Los hallazgos histológicos descritos corresponden a una alopecia cicatricial de tipo liquen plano pilar. Se recomienda correlación clínica y con dermatoscopia.

Comentario: es necesario recordar que estos hallazgos corresponden sólo a una parte del análisis del todo el cuero cabelludo, por lo cual podrían no ser totalmente representativos de la lesión.

DIAGNÓSTICO

PIEL CUERO CABELLUDO - BIOPSIA:
- LIQUEN PLANO PILAR.

1. **BIOPSIA DE CUERO CABELLUDO ¿ES NECESARIA?**

2. **DÓNDE, CÓMO Y CUANTAS BIOPSIAS TOMAR**
   - CUAL ES EL MEJOR SITIO PARA TOMAR LA BIOPSIA
   - COMO TOMARLA. PUNCH DE ?? mm. BIOPSIA CON BISTURÍ?
   - CUANTAS BIOPSIAS 1, 2, 3?
   - COMO REMITIRLAS

3. **TIPO DE CORTE A EFECTUAR EN EL LABORATORIO**
   - VERTICAL, HORIZONTAL, AMBAS
   - EN UN SOLO PUNCH O EN DOS POR SEPARADO

4. **INFORMACIÓN CLÍNICA PARA EL DERMATOPATOLOGO**

5. **ANALISIS BÁSICO E INFORME FINAL**

6. **FOLÍCULO PILOSO NORMAL**
   - DISTRIBUCIÓN ZONAL
   - ANATOMÍA MICROSCÓPICA
   - CICLO DEL FOLÍCULO PILOSO (ANÁGENO, CATÁGENO, TELÓGENO)
   - FOLÍCULOS TERMINALES / MINIATURIZADOS (VELLOS) / INTERMEDIOS
   - ESTELAS Y CICATRICES FOLICULARES
   - DIFERENCIAS ENTRE GRUPOS ÉTNICOS

7. **CONCLUSIÓN**

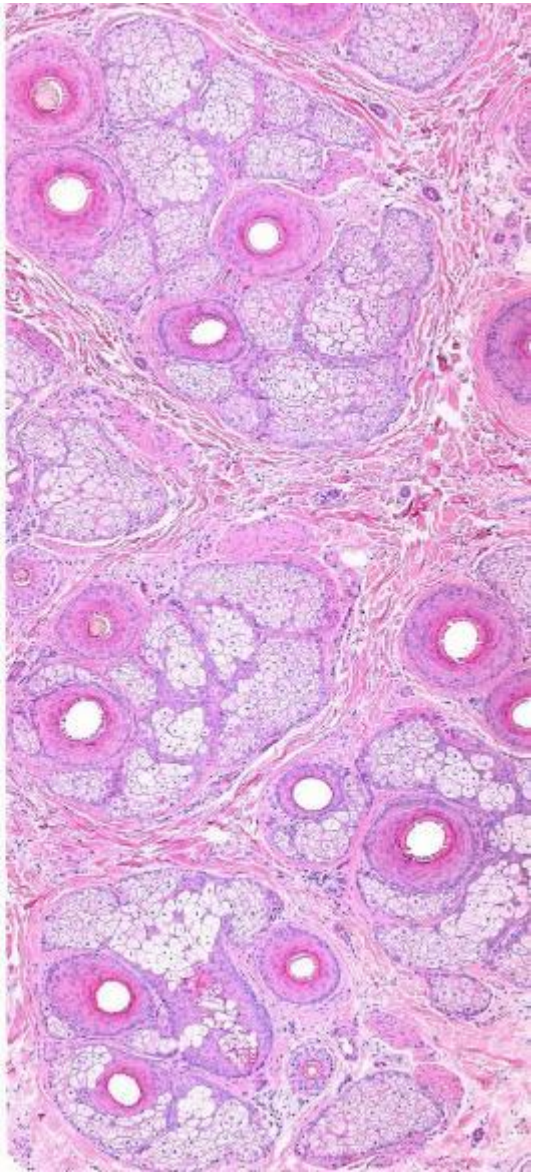

Para poder diferenciar lo normal de lo patológico es necesario que el patólogo esté bien entrenado no solo en la histología de las diferentes alopecias, sino también, en la compleja anatomía del folículo piloso sano.

Por Rodrigo Pirmez

El Cardenal, Rafael Sanzio (1510). Museo del Prado. Madrid. España

Densidad folicular en los diferentes regiones

https://media.gettyimages.com/photos/man-in-a-barber-shop-picture-id508167155?s=2048x2048

Sperling L. Hair anatomy for the clinician. J Am Acad Dermatol 1991;25:1–17.
Stenn KS, Paus R. Controls of hair follicle cycling. Physiol Rev 2001;81:449–94.
Wolfram LJ. Human hair: a unique physicochemical composite. J Am Acad Dermatol 2003; 48:S106–14.

Densidad folicular en los diferentes regiones

- En la cabeza se encuentra apenas 1/5 (1.000.000) del total de los folículos pilosos del cuerpo(5.000.000)
- Y el cuero cabelludo apenas contiene la 1/10 parte de los folículos de la cabeza, alrededor de 100.000 folículos.

Sperling L. Hair anatomy for the clinician. J Am Acad Dermatol 1991;25:1–17.
Stenn KS, Paus R. Controls of hair follicle cycling. Physiol Rev 2001;81:449–94.
Wolfram LJ. Human hair: a unique physicochemical composite. J Am Acad Dermatol 2003; 48:S106–14.

Densidad folicular en los diferentes regiones

https://media.gettyimages.com/photos/man-in-a-barber-shop-picture-id508167155?s=2048x2048

Sperling L. Hair anatomy for the clinician. J Am Acad Dermatol 1991;25:1–17.
Stenn KS, Paus R. Controls of hair follicle cycling. Physiol Rev 2001;81:449–94.
Wolfram LJ. Human hair: a unique physicochemical composite. J Am Acad Dermatol 2003; 48:S106–14.

Densidad folicular en los diferentes regiones

- Frente anterior 800 / cm^2
- Frente lateral 455 / cm^2
- Área preauricular 466 / cm^2
- Cuero cabelludo 200-400 / cm^2
- Tronco 50-100 / cm^2
- Miembros inferiores 50 / cm^2

Sperling L. Hair anatomy for the clinician. J Am Acad Dermatol 1991;25:1–17.
Stenn KS, Paus R. Controls of hair follicle cycling. Physiol Rev 2001;81:449–94.
Wolfram LJ. Human hair: a unique physicochemical composite. J Am Acad Dermatol 2003; 48:S106–14.

FOLÍCULO PILOSO NORMAL

- **Anatomía microscópica: Segmento superior e inferior**

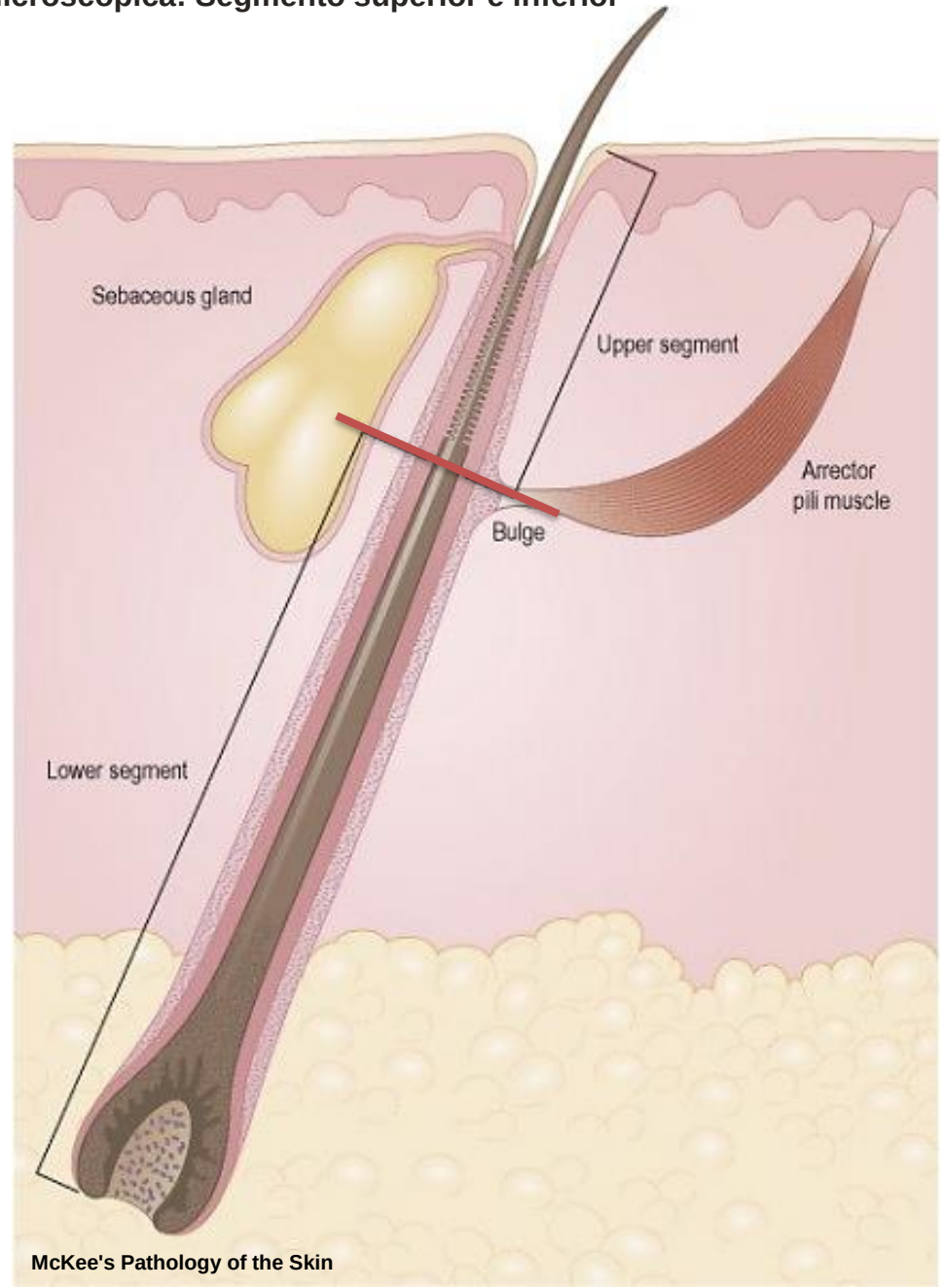

McKee's Pathology of the Skin

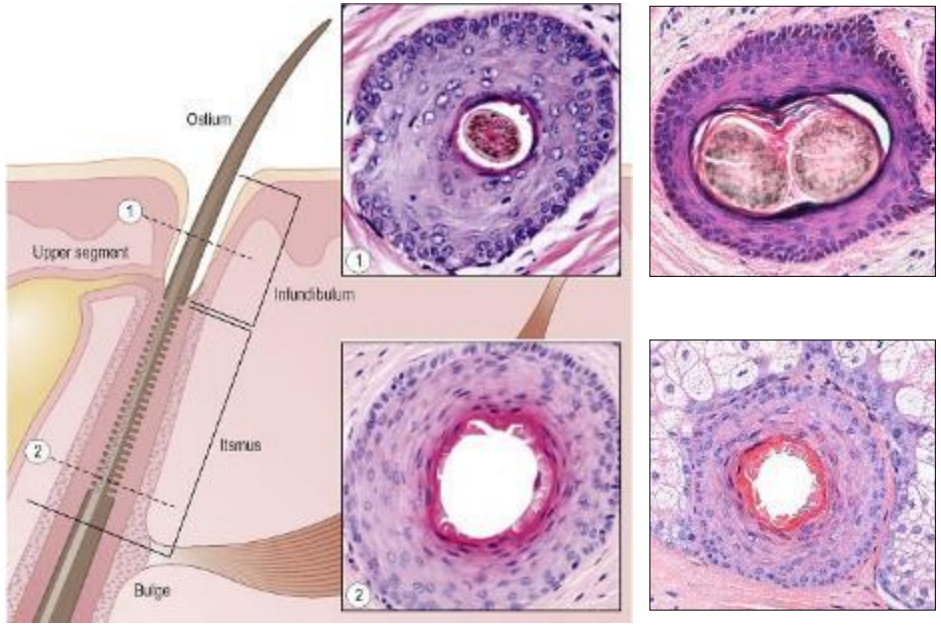

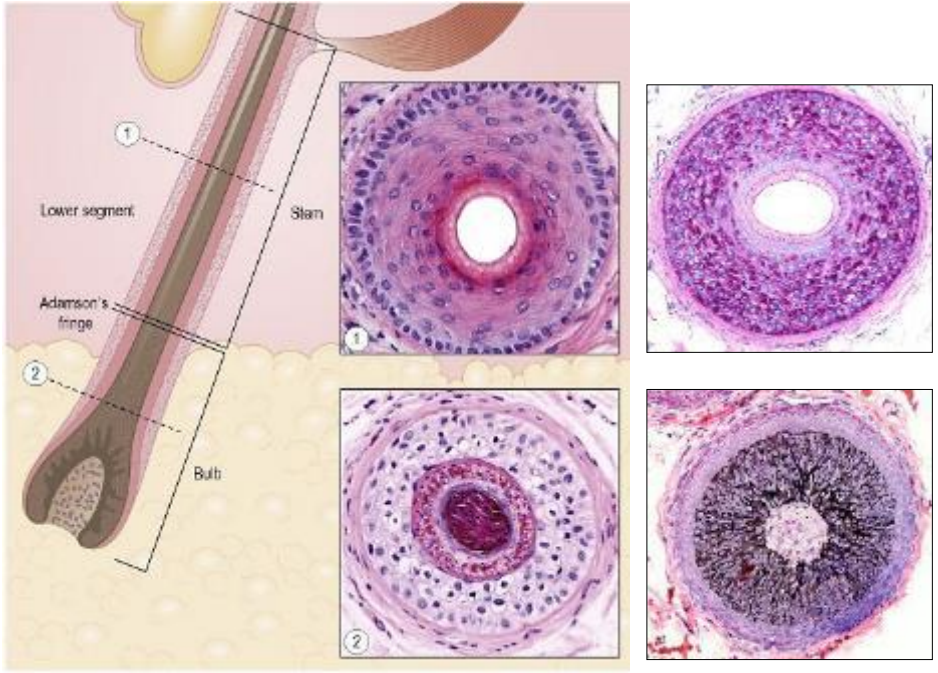

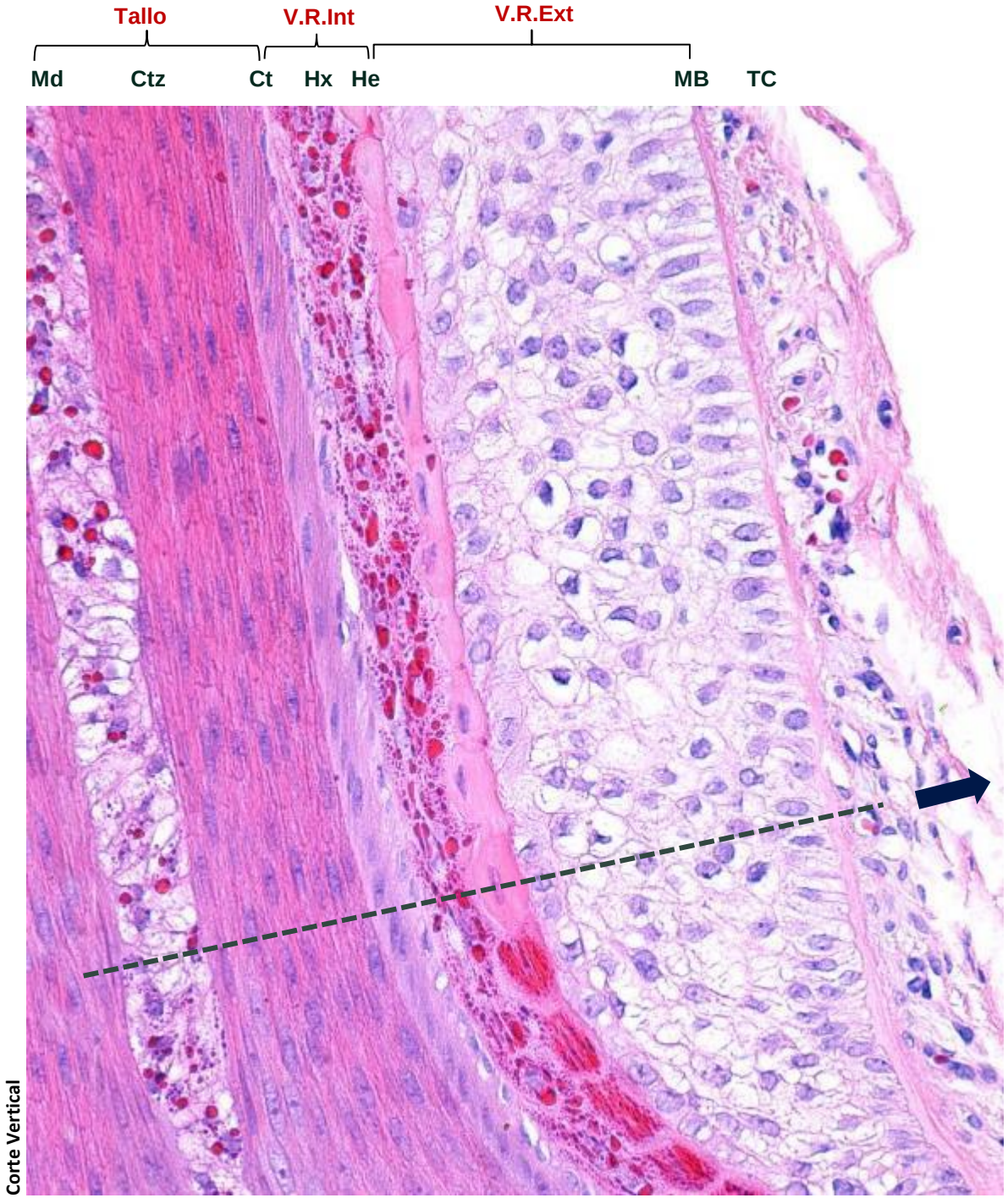

Corte Vertical

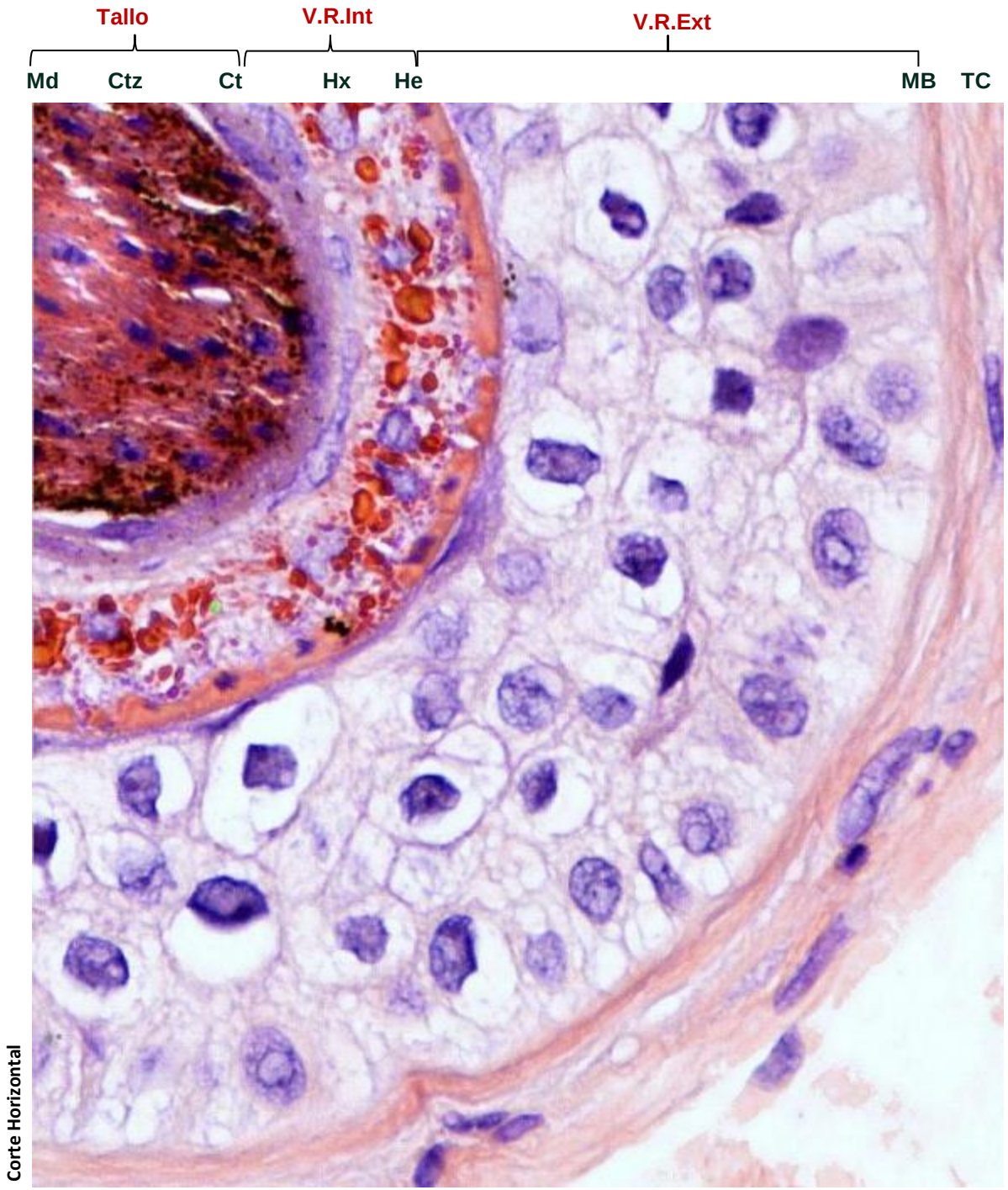

Corte Horizontal

FOLÍCULO PILOSO NORMAL

- **Anatomía microscópica: Ciclo del folículo piloso (anágeno, catágeno, telógeno**

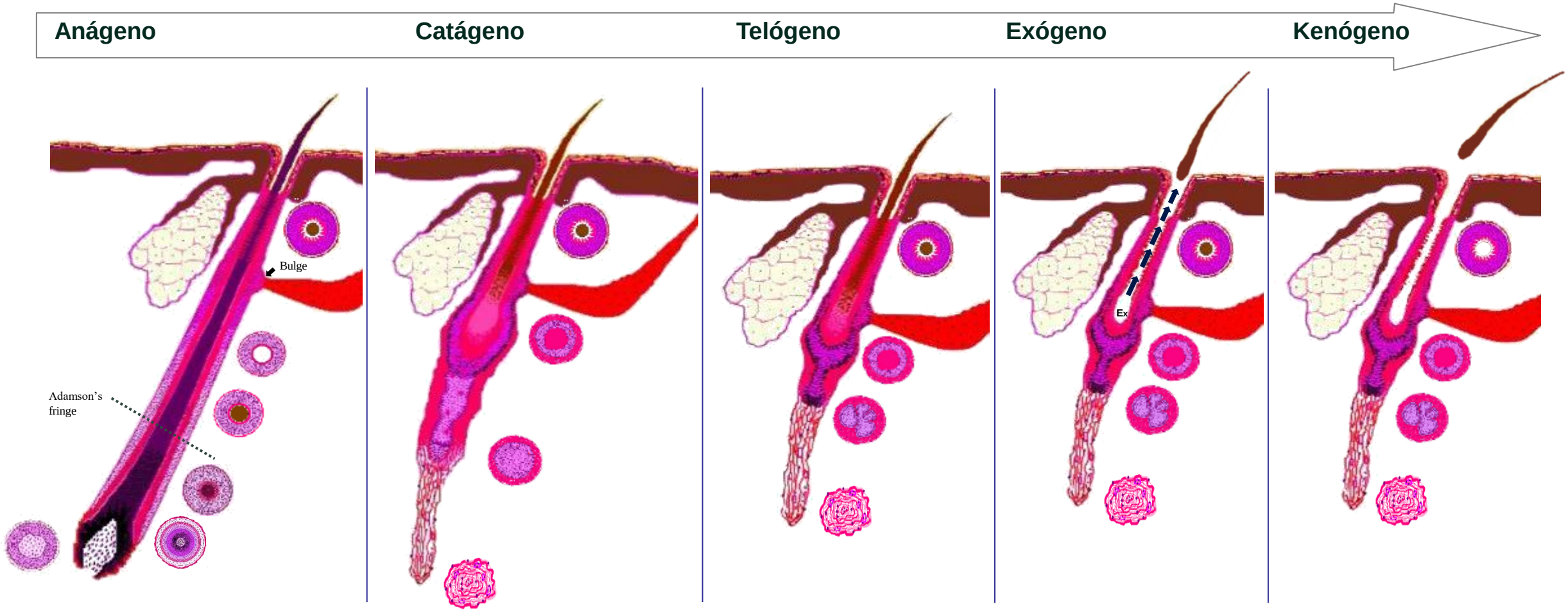

Anágeno	Catágeno	Telógeno
80 a 100%	**0 a 1%**	**0 a 20%**
2 - 7 años	**2 - 3 semanas**	**100 días**

FOLÍCULO PILOSO NORMAL

- **Ciclo del folículo piloso**

Anágeno

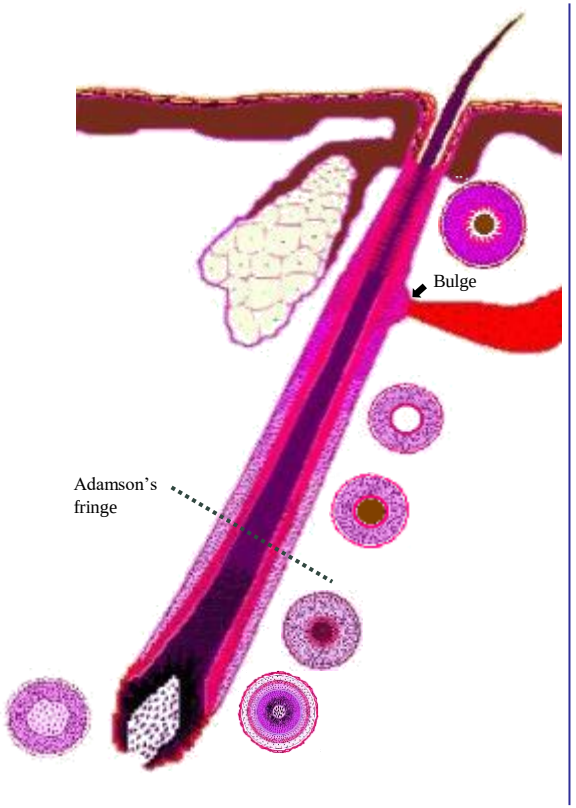

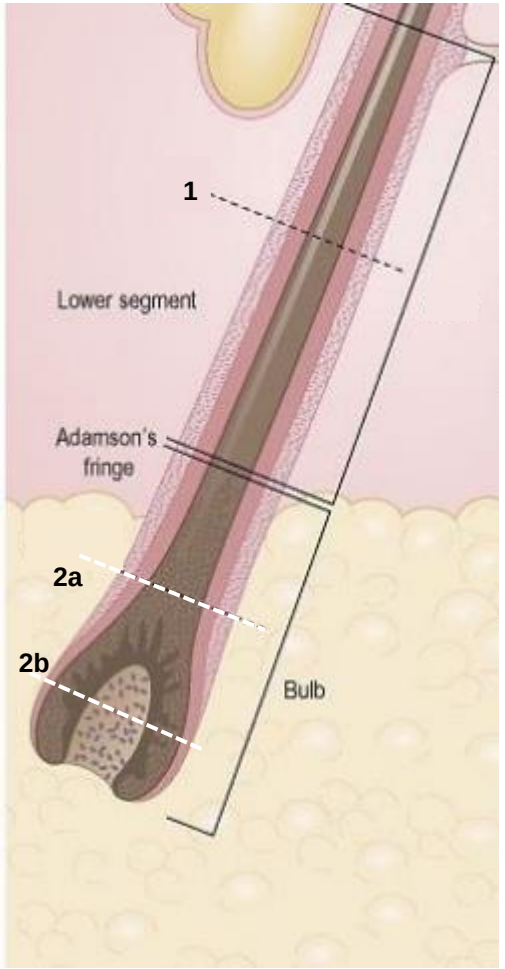

Vertical

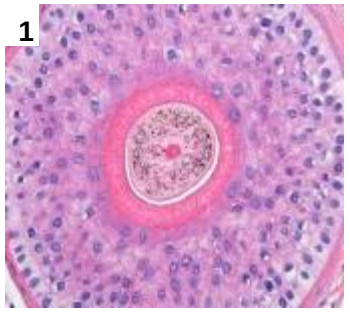

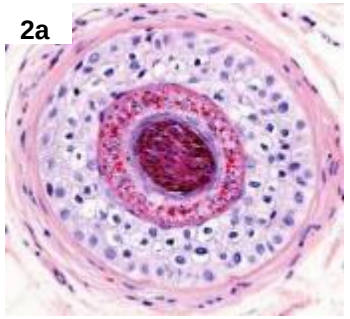

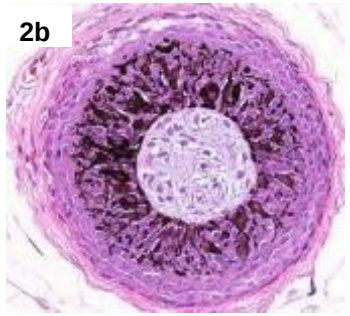

Horizontal

Coloraciones especiales

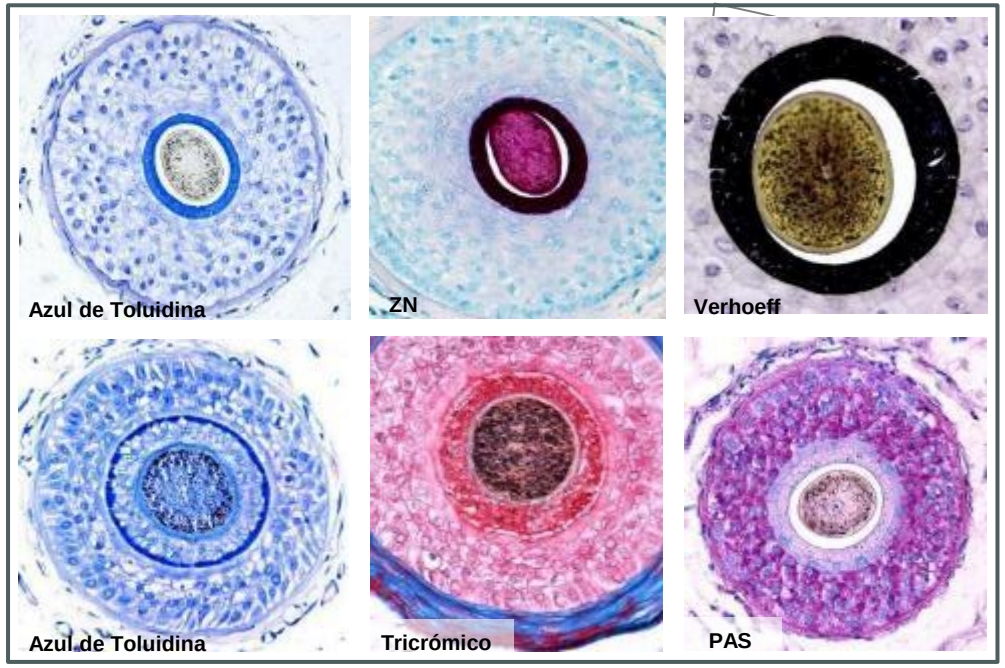

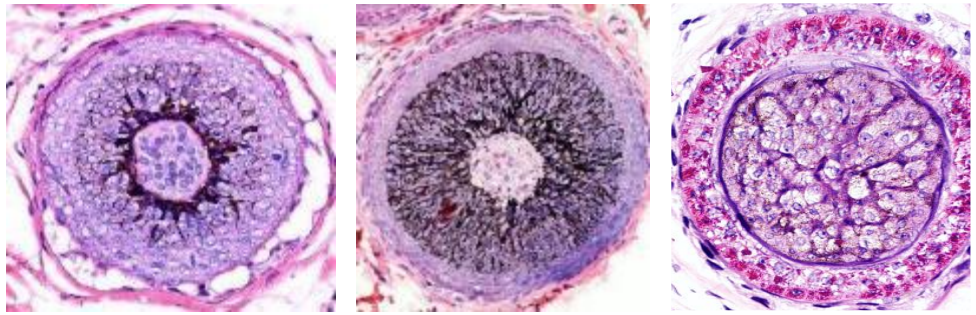

80 a 100%
2 - 7 años

FOLÍCULO PILOSO NORMAL

- **Ciclo del folículo piloso - Anágeno**

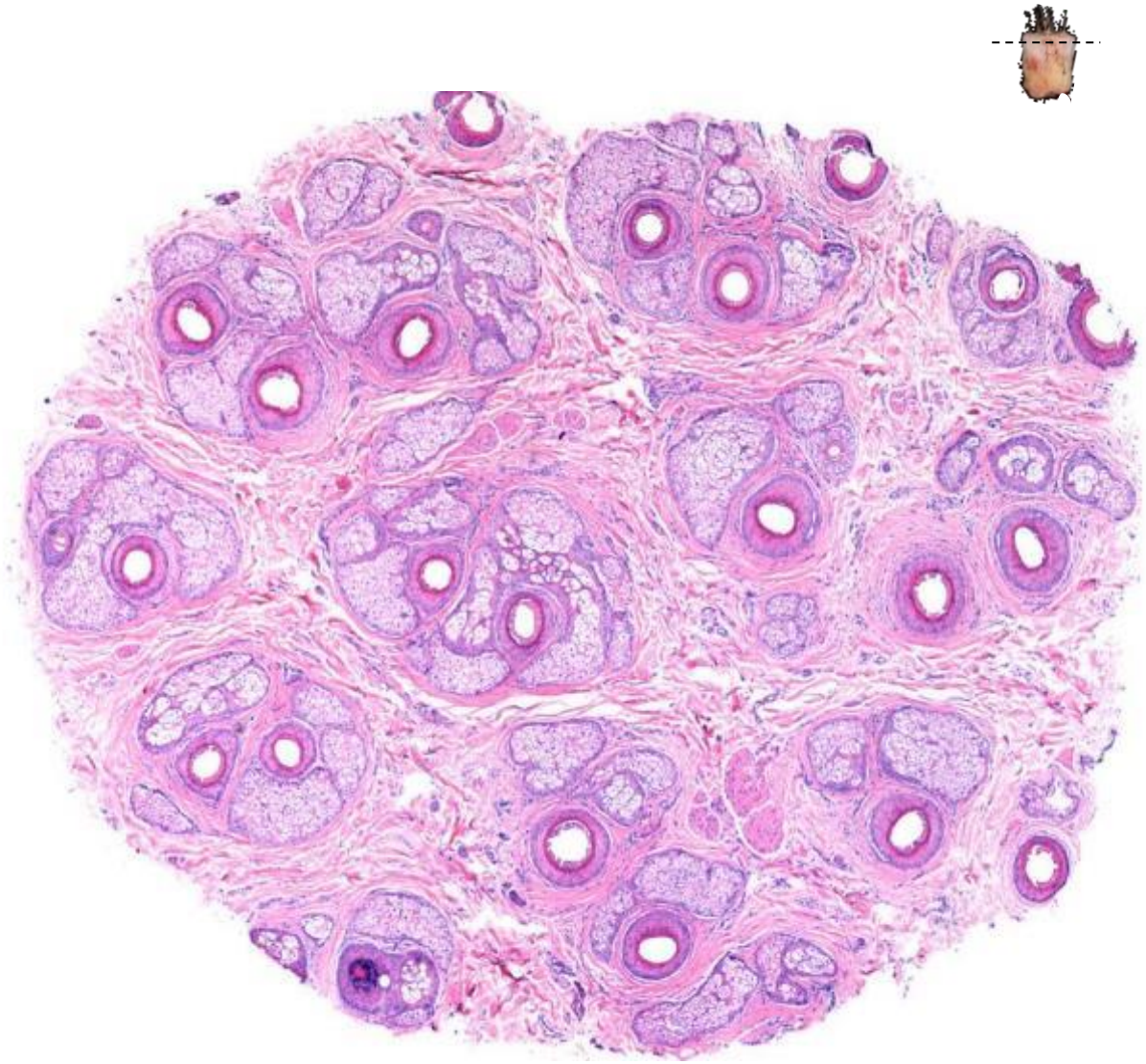

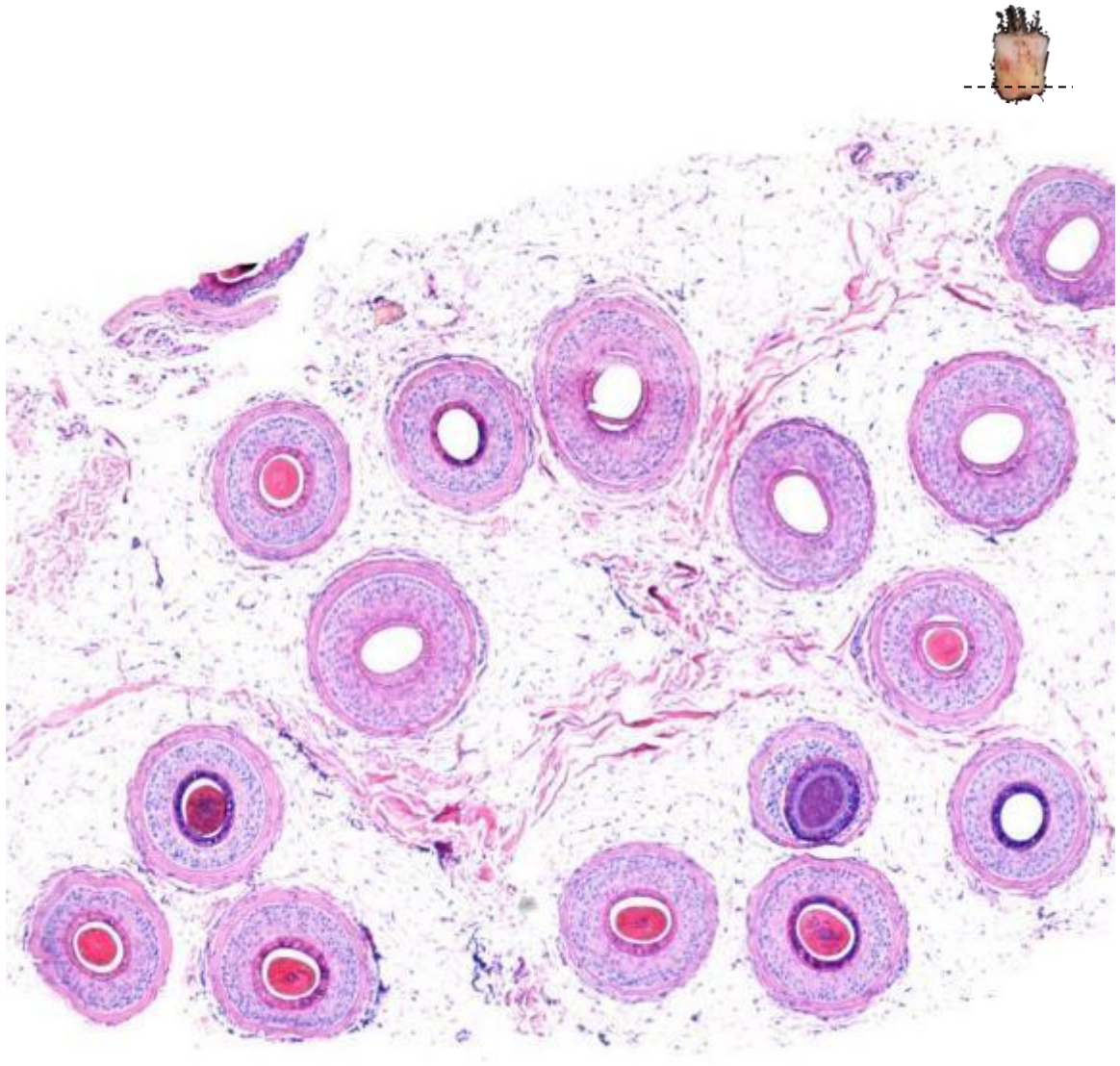

Tasa de crecimiento del pelo

- La longitud máxima y tasa de crecimiento del cabello terminal varía en las diferentes regiones del cuerpo
- En el cuero cabelludo el pelo crece alrededor de 0.4 - 0.5 mm / día y puede alcanzar una longitud de más de 1 metro.
- La longitud máxima del cabello va disminuyendo con la edad.

Sperling L. Hair anatomy for the clinician. J Am Acad Dermatol 1991;25:1–17.
Stenn KS, Paus R. Controls of hair follicle cycling. Physiol Rev 2001;81:449–94.
Wolfram LJ. Human hair: a unique physicochemical composite. J Am Acad Dermatol 2003; 48:S106–14.

FOLÍCULO PILOSO NORMAL

- **Crecimiento del folículo piloso – Anágeno.**

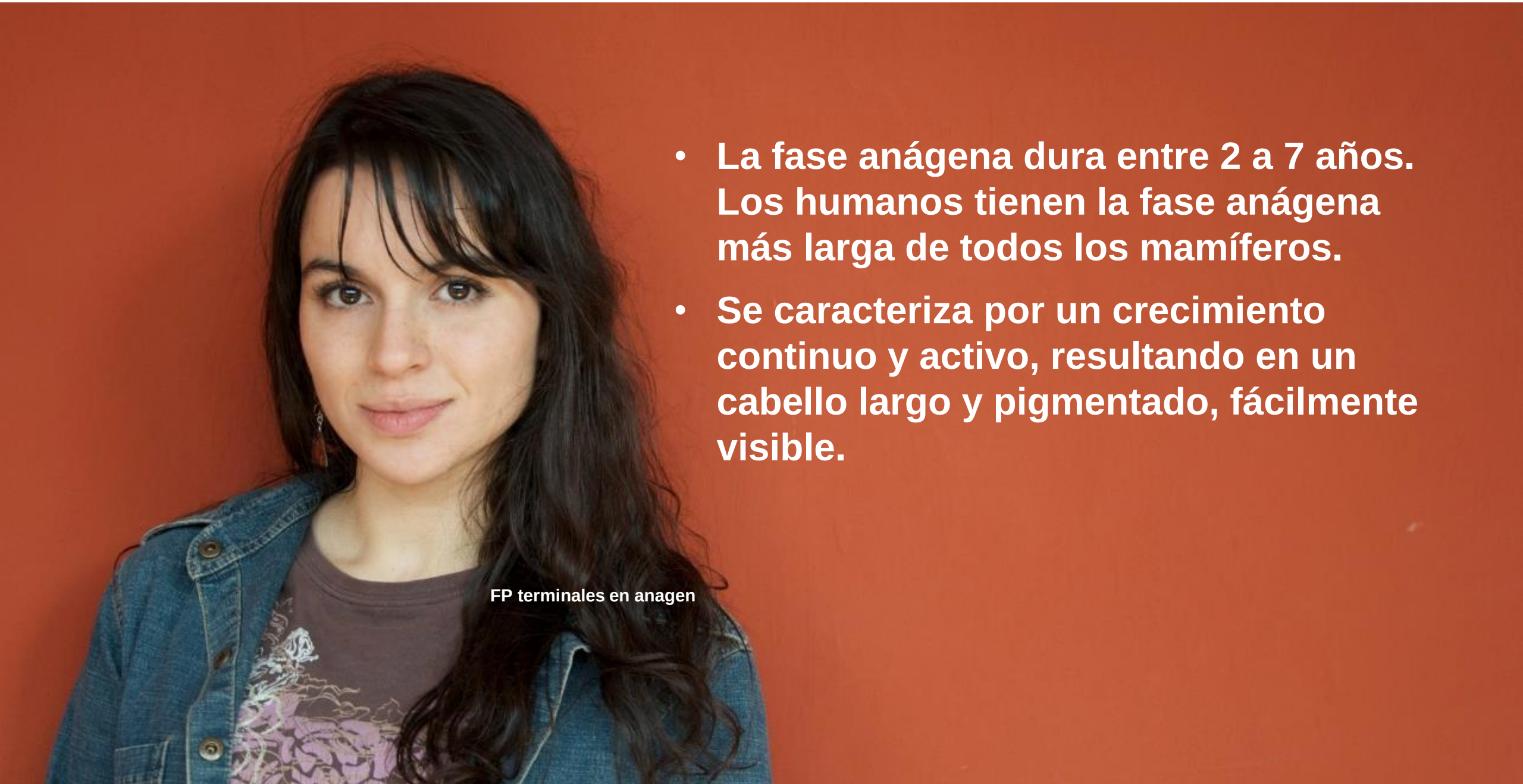

- **La fase anágena dura entre 2 a 7 años. Los humanos tienen la fase anágena más larga de todos los mamíferos.**
- **Se caracteriza por un crecimiento continuo y activo, resultando en un cabello largo y pigmentado, fácilmente visible.**

- **Crecimiento del folículo piloso – Anágeno.**

Duración de anagen en diferentes áreas del cuerpo

• Cuero cabelludo	2-6 años
• Mentón	1 año
• Pestañas	1-2 meses
• Axilla	4 meses
• Brazos	3 meses
• Pubis	4 meses
• Muslos	1-2 meses
• Piernas	4-6 meses

Sperling L. Hair anatomy for the clinician. J Am Acad Dermatol 1991;25:1–17.
Stenn KS, Paus R. Controls of hair follicle cycling. Physiol Rev 2001;81:449–94.
Wolfram LJ. Human hair: a unique physicochemical composite. J Am Acad Dermatol 2003; 48:S106–14.

FOLÍCULO PILOSO NORMAL

- **Ciclo del folículo piloso – Catágeno.**

Anágeno	Catágeno

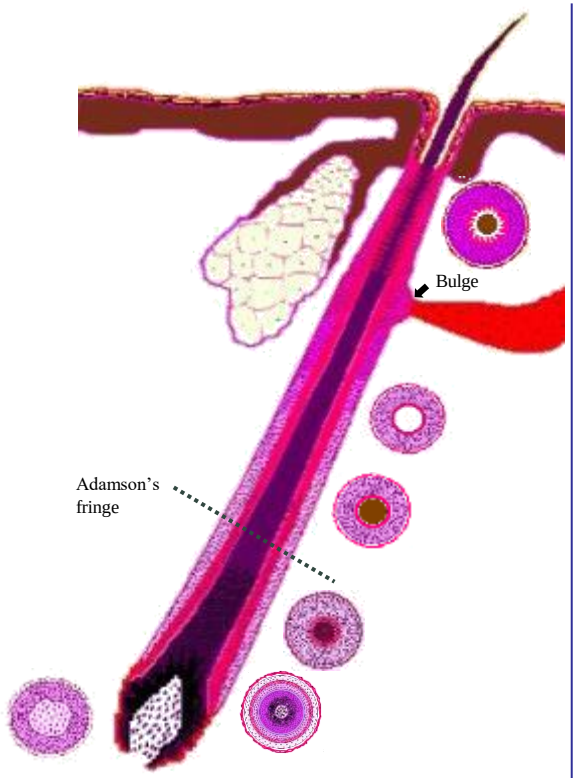

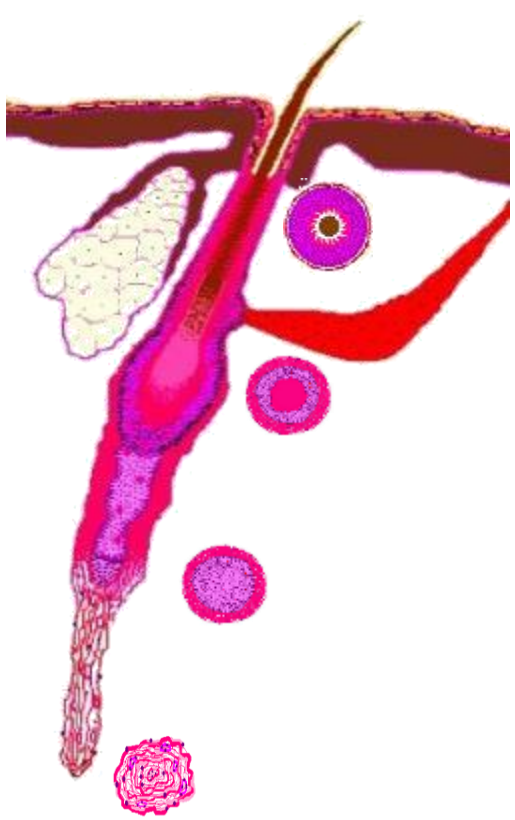

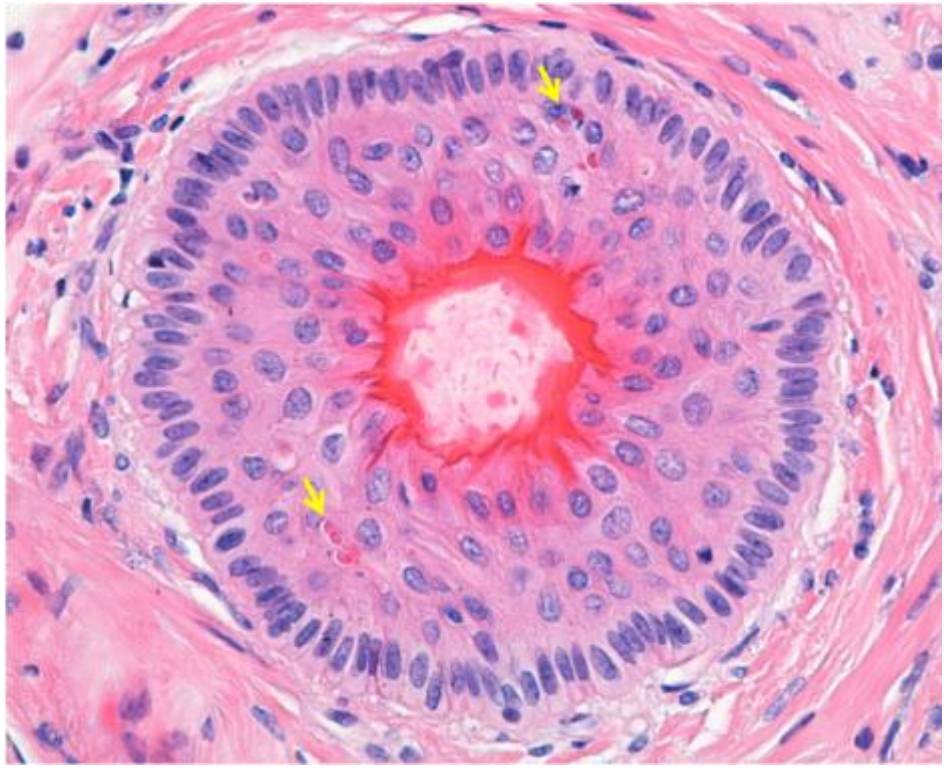

Hay involución del folículo y **queratinización triquilemal** resaltada en rojo intenso alrededor del tallo del pelo.
La vaina radicular externa muestra notable **apoptosis**.

80 a 100%
2 - 7 años

0 a 1%
2 - 3 semanas

McKee's Pathology of the Skin

FOLÍCULO PILOSO NORMAL

- **Ciclo del folículo piloso – Telógeno.**

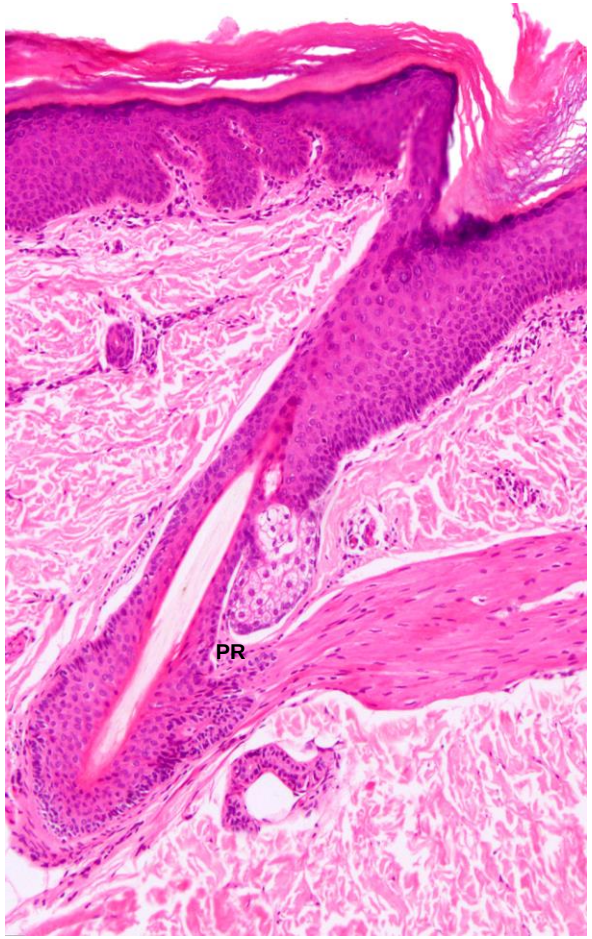

Cortesía Dra. Sonia Tello. Quito, Ecuador

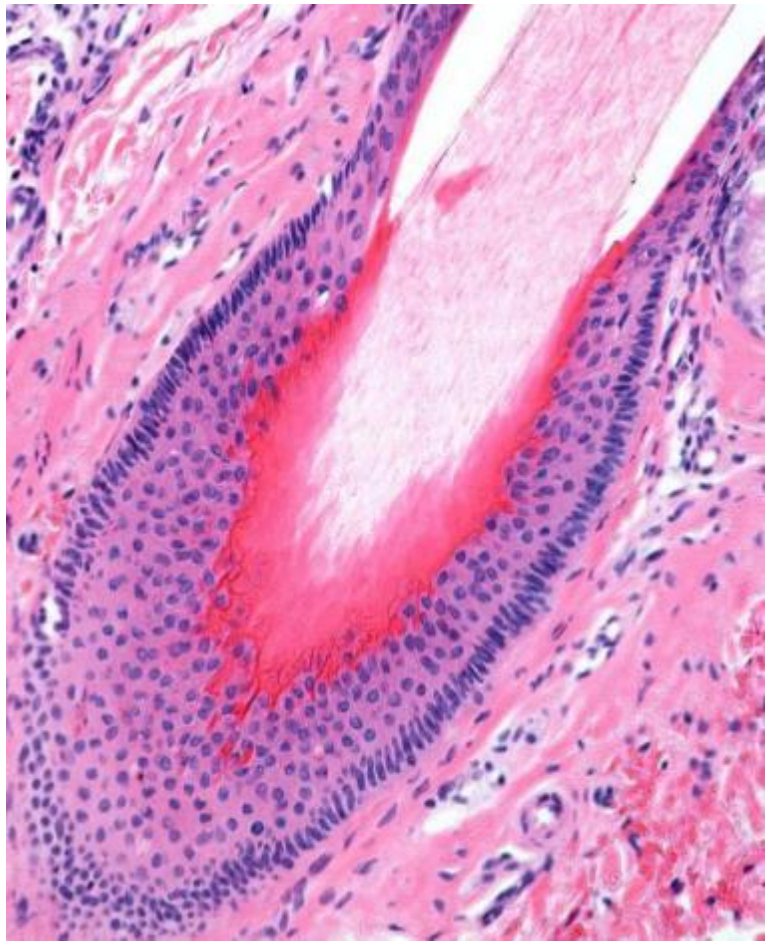

- Un folículo piloso en telógeno representa la etapa final de involución del segmento inferior, hasta el nivel promontorio (PR).
- No se observa apoptosis significativa, pero puede observarse cambios residuales de catagen.
- El telógeno dura 100 días y alrededor de 100 pelos telógenos se caen por día.
- En la cuantificación de folículos pilosos catagen y telogen se reportan juntos como “recuento, o % de telógeno”.
- El aspecto de la fase telógena en cortes horizontales es variable dependiendo del nivel al que se realice el corte.

FOLÍCULO PILOSO NORMAL

- **Ciclo del folículo piloso – Telógeno.**

Telógeno

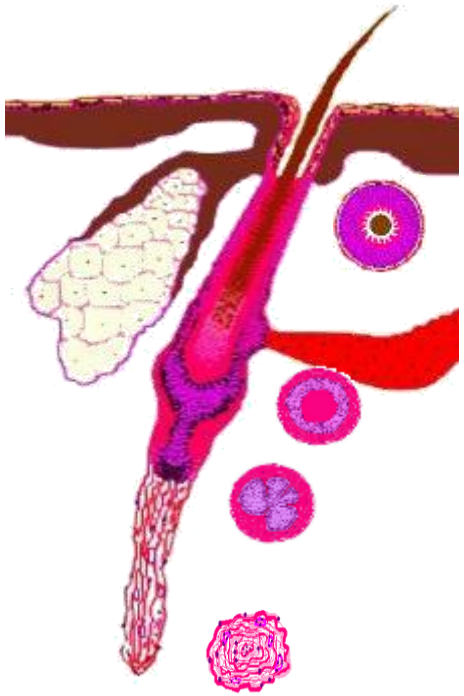

0 a 20%

100 días

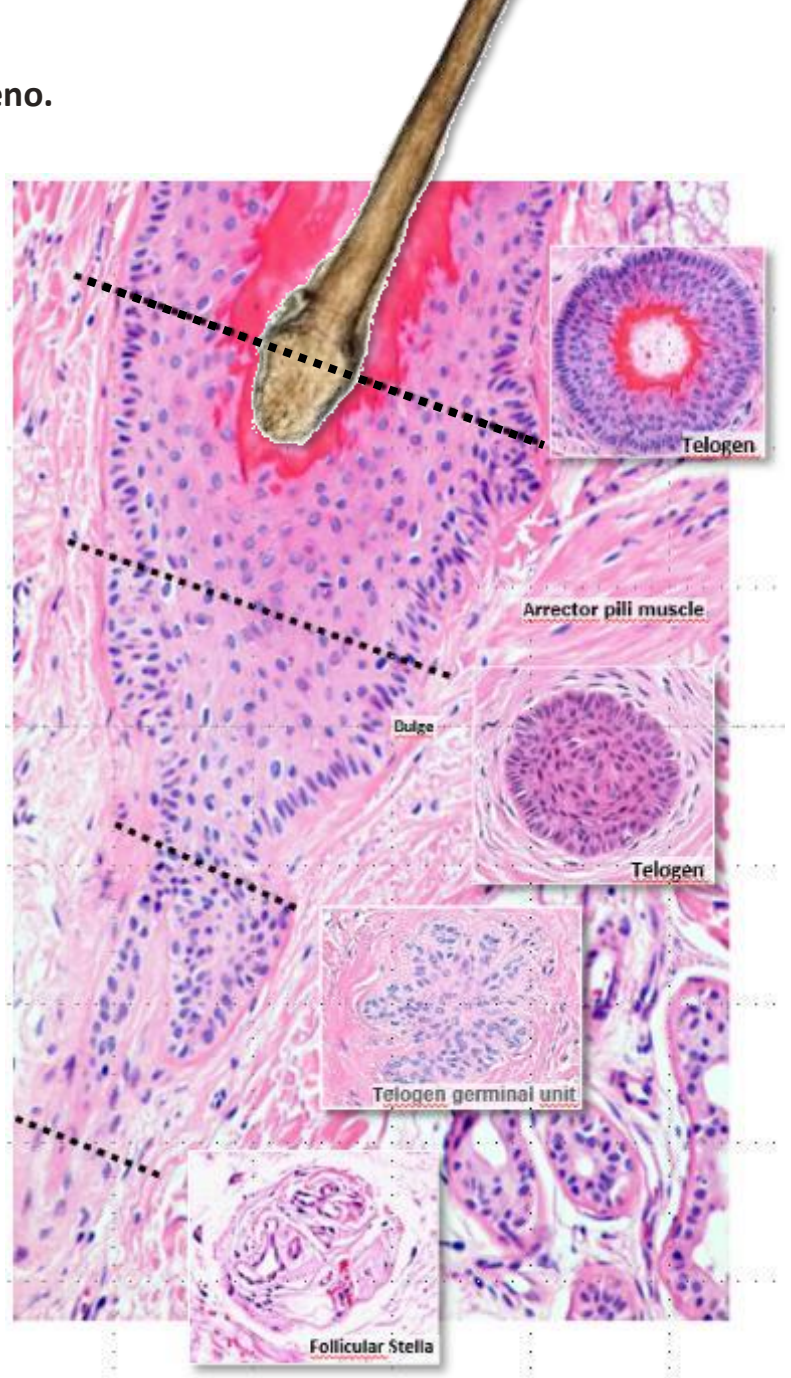

- El porcentaje de folículos pilosos terminales telógenos en el efluvio telógeno es casi siempre superior al 20%.
- Sin embargo, esta cifra no debe tomarse como un limite rígido ya que ocasionalmente se encuentran recuentos más bajos en pacientes con efluvio telógeno crónico.

http://www.glamcheck.com/health/2012/01/04/telogen-effluvium/

FOLÍCULO PILOSO NORMAL

- **Ciclo del folículo piloso – Telógeno.**

UNIDAD GERMINATIVA TELOGEN

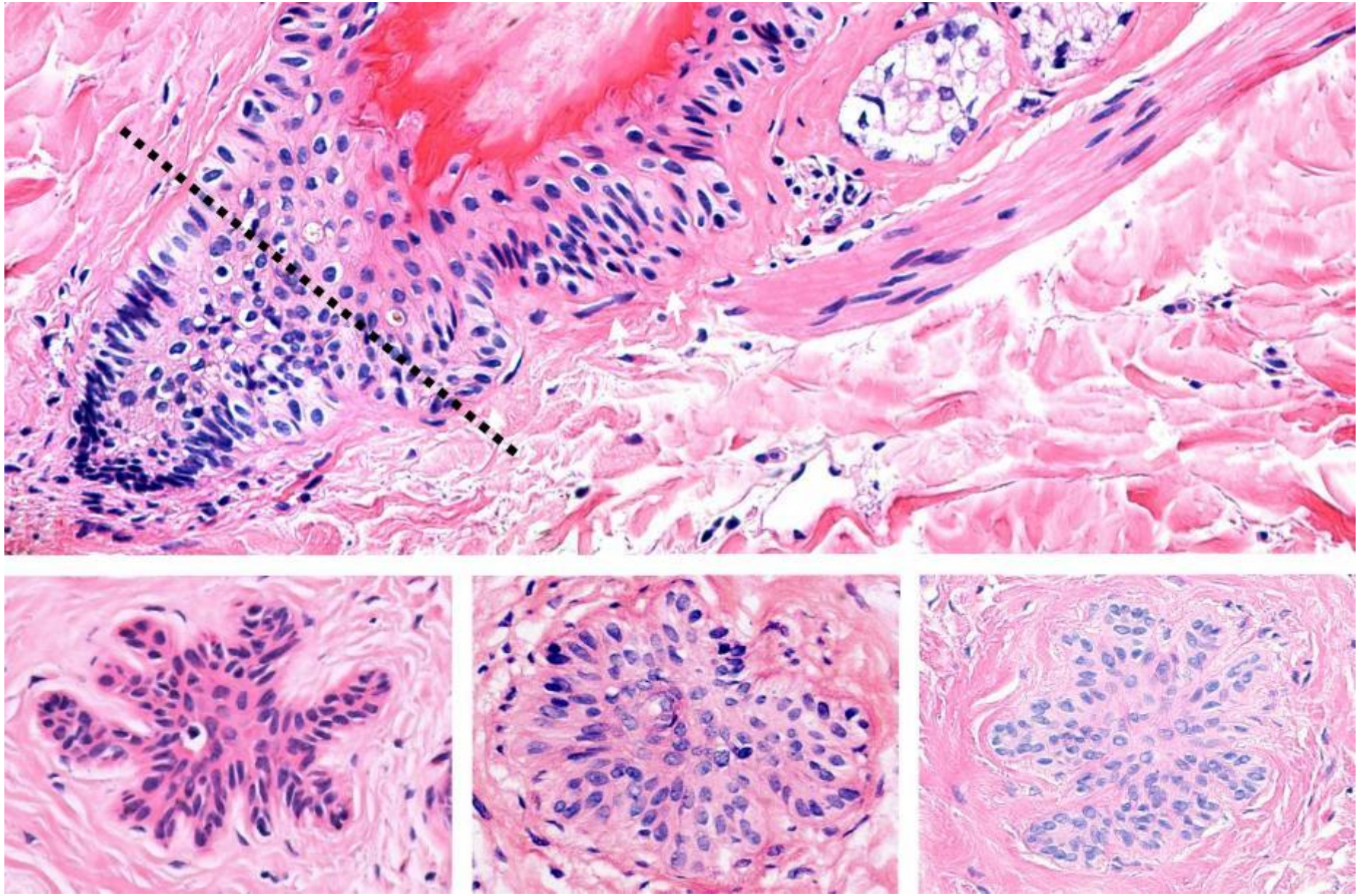

FOLÍCULO PILOSO NORMAL

- **Folículos terminales y folículos miniaturizados**

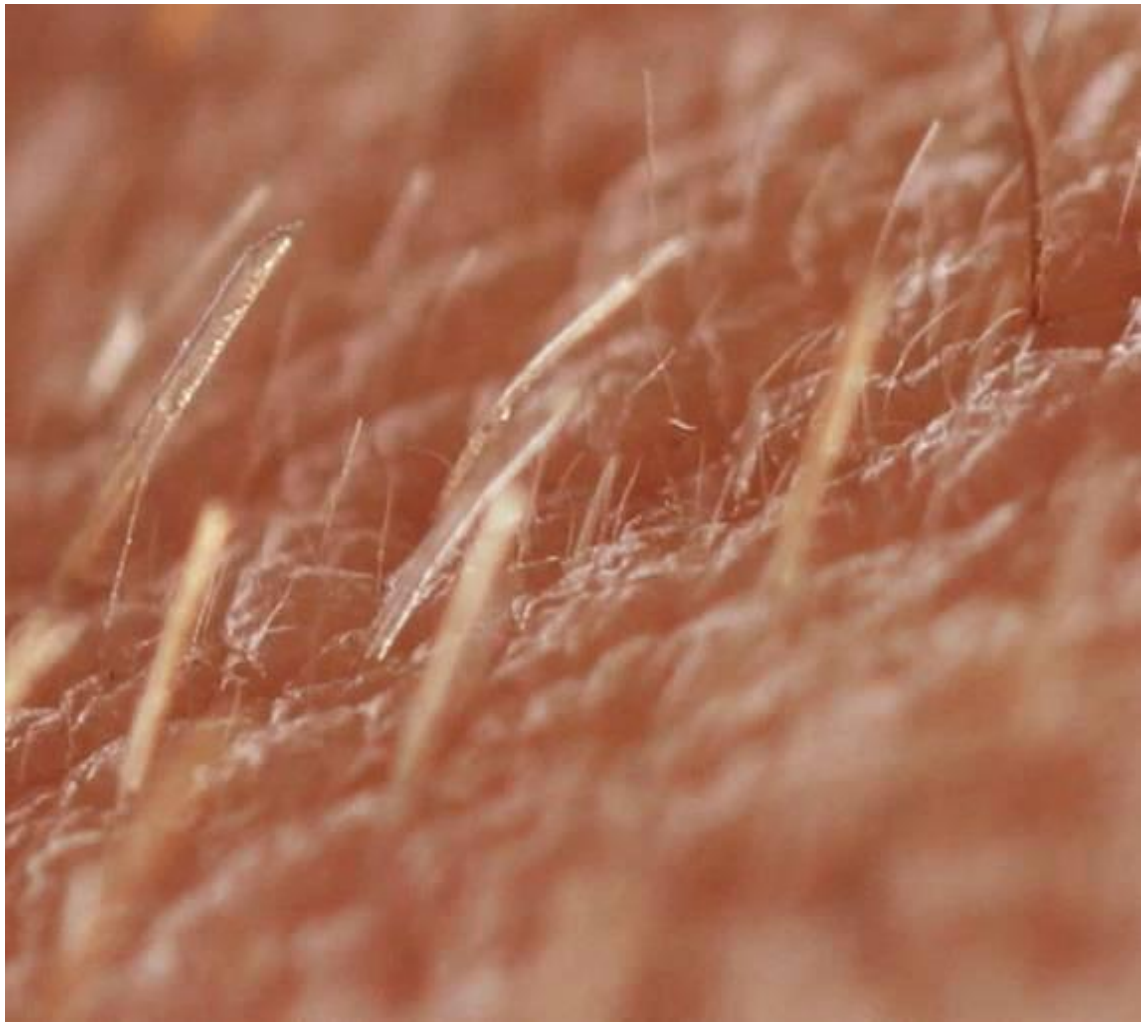

Distinguir entre folículos pilosos terminales y vellos es fundamental para el diagnóstico de la alopecia androgenética.
La relación normal entre folículos terminales y vellos es de aproximadamente 7: 1.

https://upload.wikimedia.org/wikipedia/commons/e/e0/Huid.jpg

FOLÍCULO PILOSO NORMAL

- **Vellos (folículos miniaturizados)**

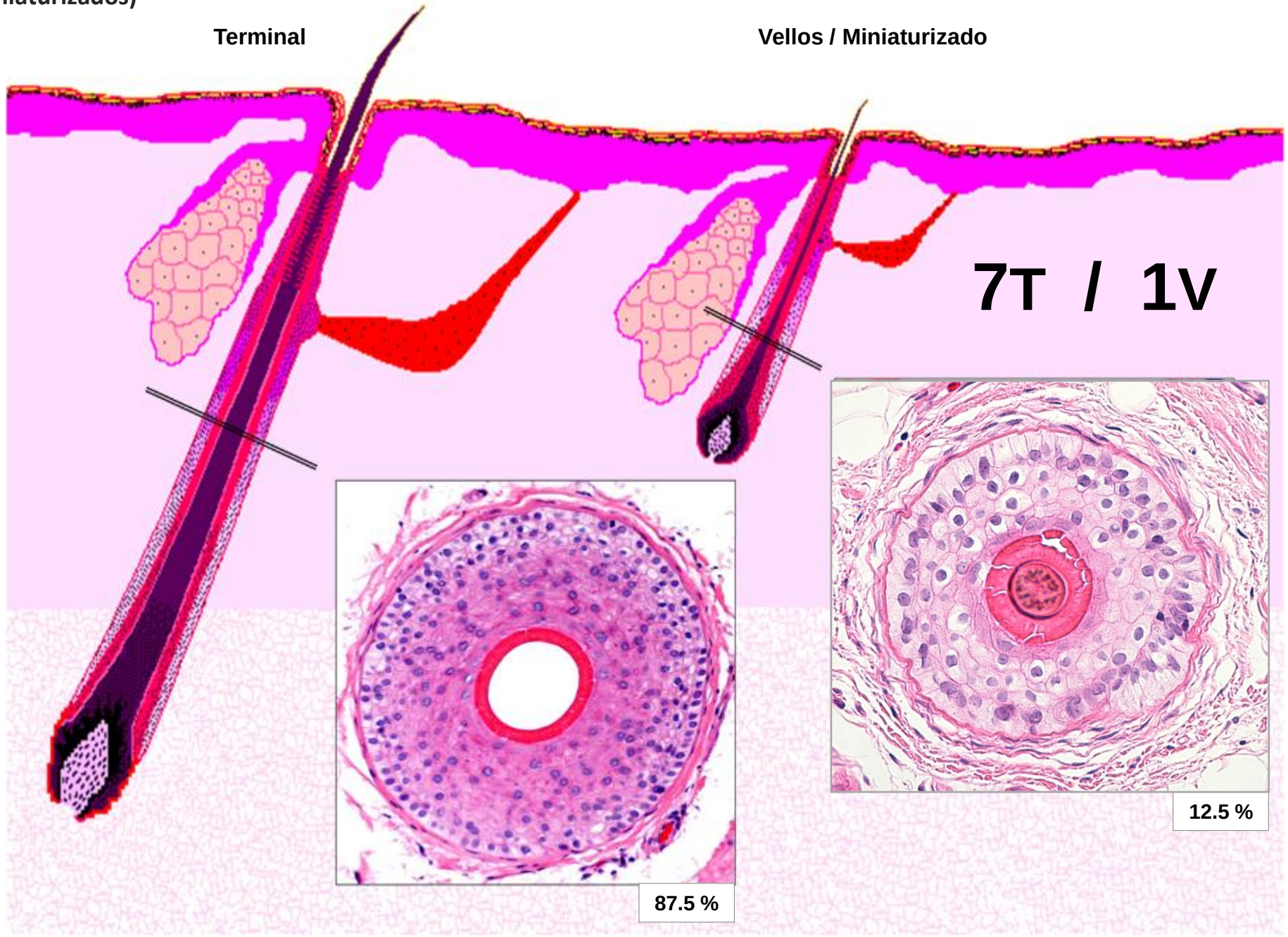

FOLÍCULO PILOSO NORMAL

- **Vellos (folículos miniaturizados)**

Son invisibles, no pigmentados, cortos, con fase de crecimiento (anagen) muy breve.

FOLÍCULO PILOSO NORMAL

- Folículos terminales

El bulbo de los F. Terminales esta en la grasa subcútanea. El tallo piloso es mayor que el espesor de la vaina radicular interna. Su diámetro es > 0,06 mm.

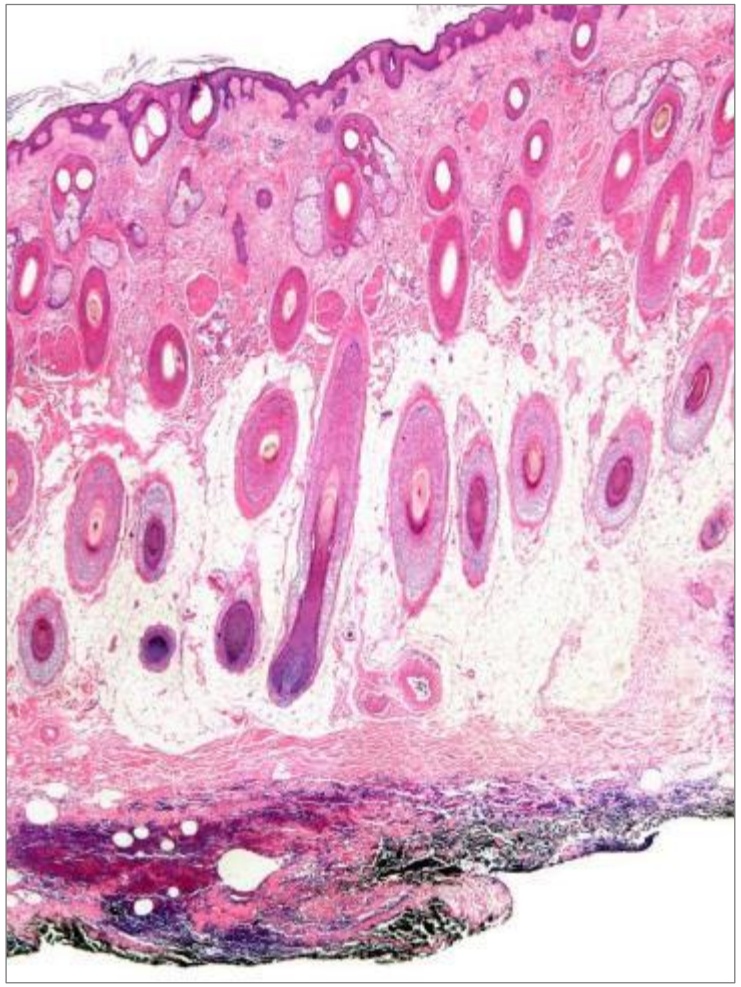

Corte Vertical

Corte Horizontal

FOLÍCULO PILOSO NORMAL

- Vellos (folículos miniaturizados)

El tallo de los vellos es igual o menor que el espesor de la vaina radicular interna, no pigmentado y poco aparente. El diámetro es < 0,03 mm

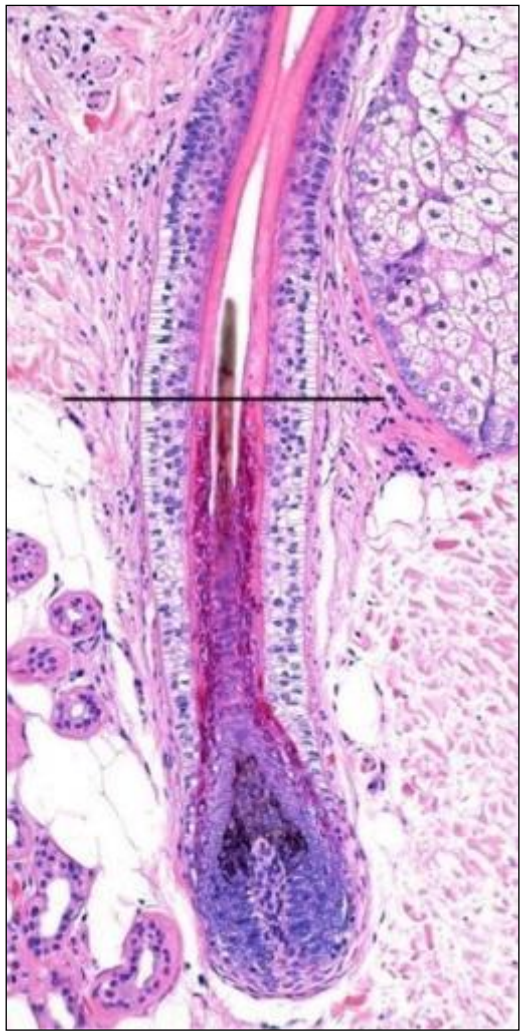

Corte Vertical

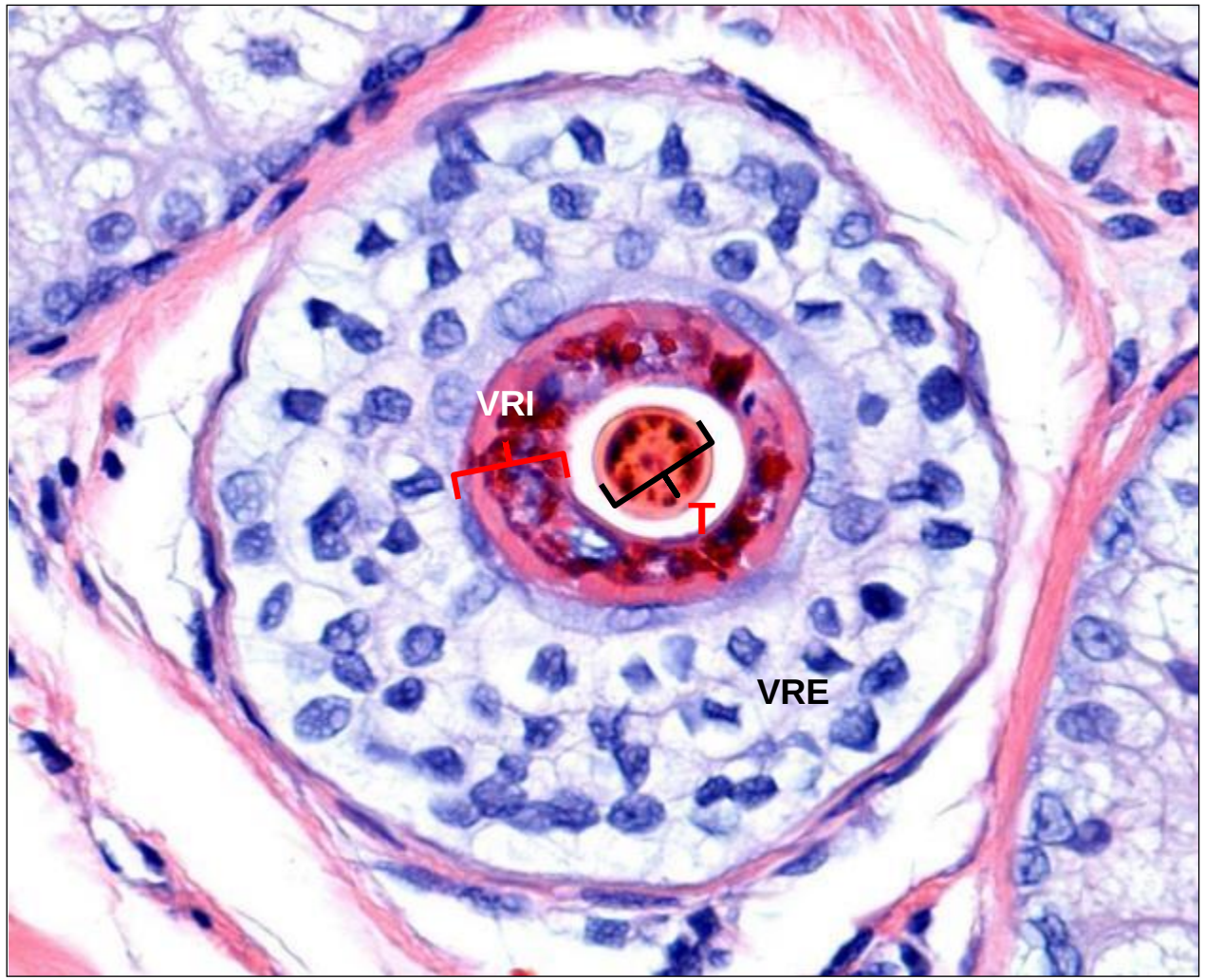

Corte Horizontal

FOLÍCULO PILOSO NORMAL

- **Folículos intermedios**

FOLÍCULO TERMINAL

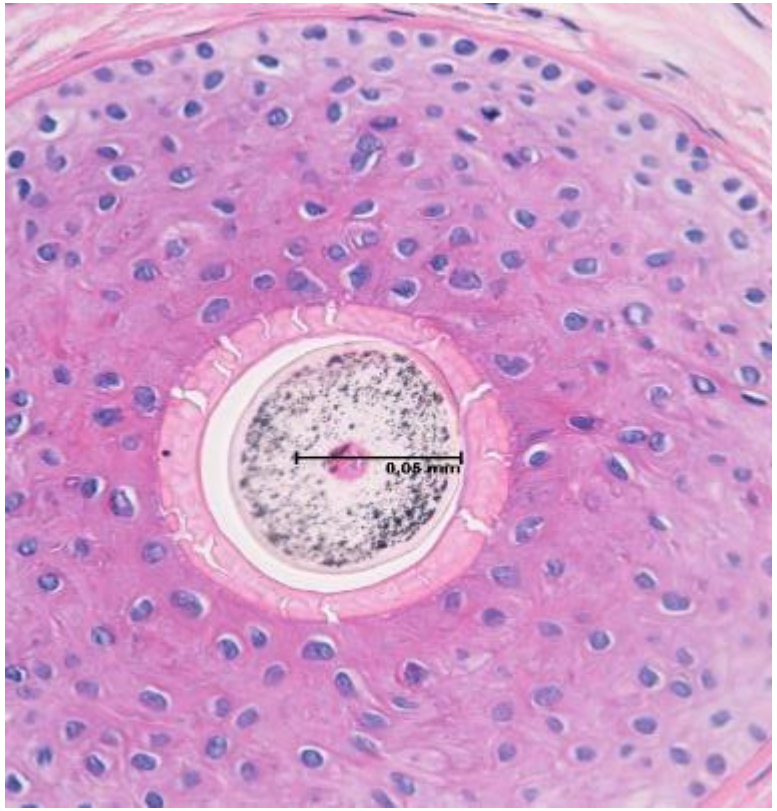

El tallo es mayor que el espesor de la vaina radicular interna.

Diámetro es > 0,06 mm.

FOLÍCULO INTERMEDIO

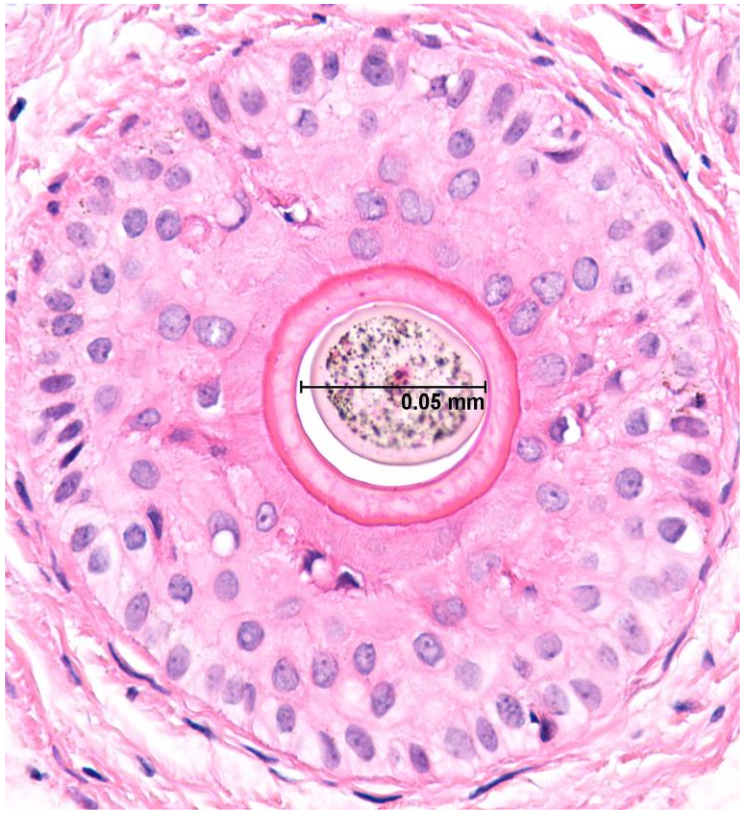

El tallo sigue siendo mayor que el espesor de la vaina radicular interna.

Diámetro entre 0,03 – 0,06 mm

FOLÍCULO MINIATURIZADO (VELLOS)

El tallo es igual o menor que el espesor de la vaina radicular interna.

Diámetro es < 0,03 mm

FOLÍCULO MINIATURIZADO (VELLOS)

FOLÍCULO PILOSO NORMAL

- **Folículos terminales y vellos (folículos miniaturizados)**

Region frontal

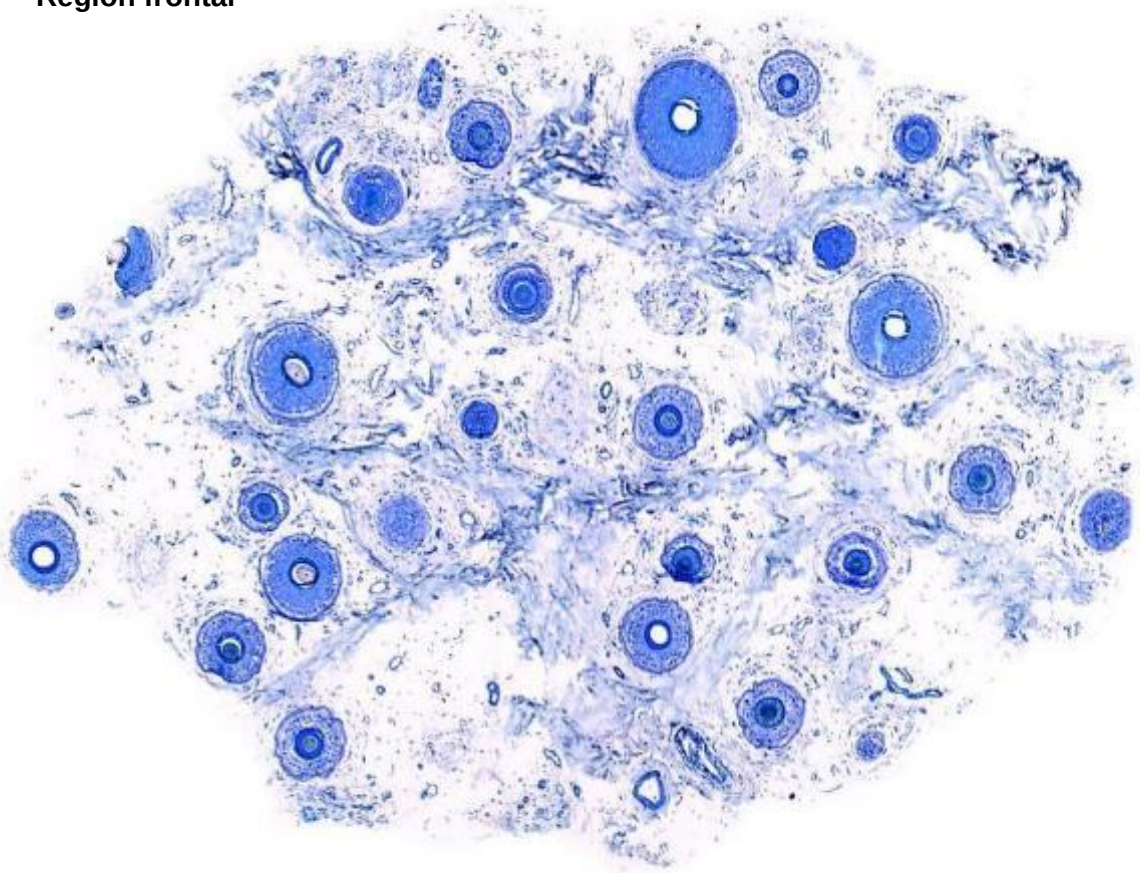

AA

Región occipital

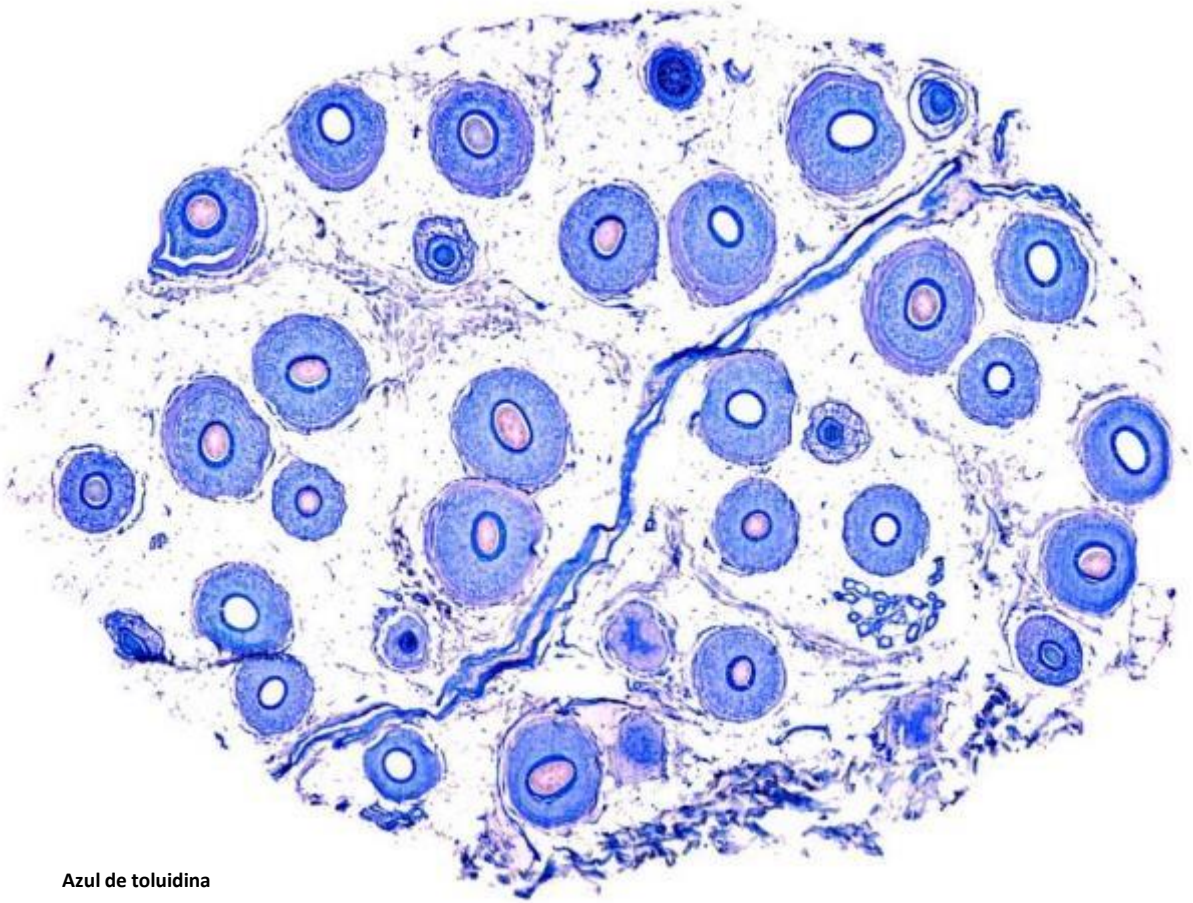

Azul de toluidina

FOLÍCULO PILOSO NORMAL

- **Estelas y cicatrices foliculares**

- Las **estelas foliculares** son el residuo de la involución de un folículo piloso, bien sea por miniaturización o por entrar en telogen. No son cicatriciales, por lo tanto no son refringentes con luz polarizada.
- Las **cicatrices foliculares** son la cicatriz fibrosa de los folículos pilosos destruidos en las alopecias cicatriciales y son refringentes con la luz polarizada.

ESTELAS FOLICULARES

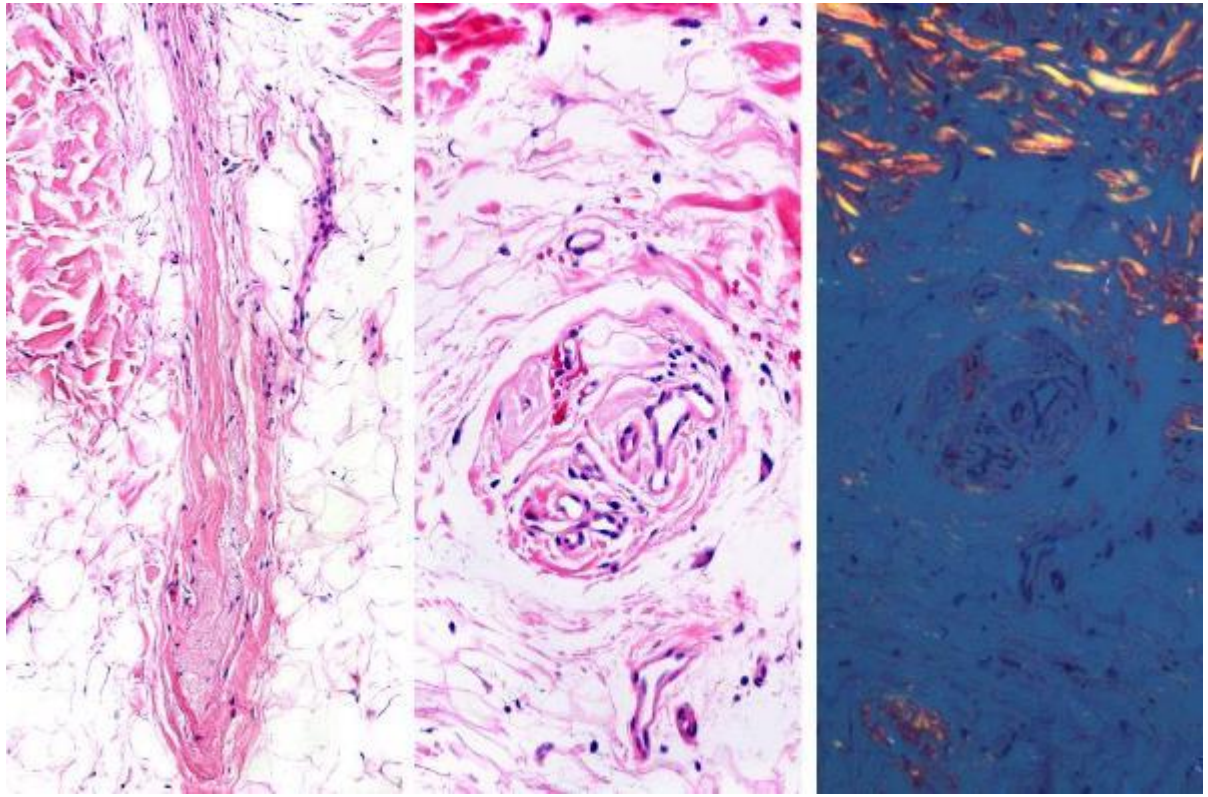

AA / EF

CICATRICES FOLICULARES

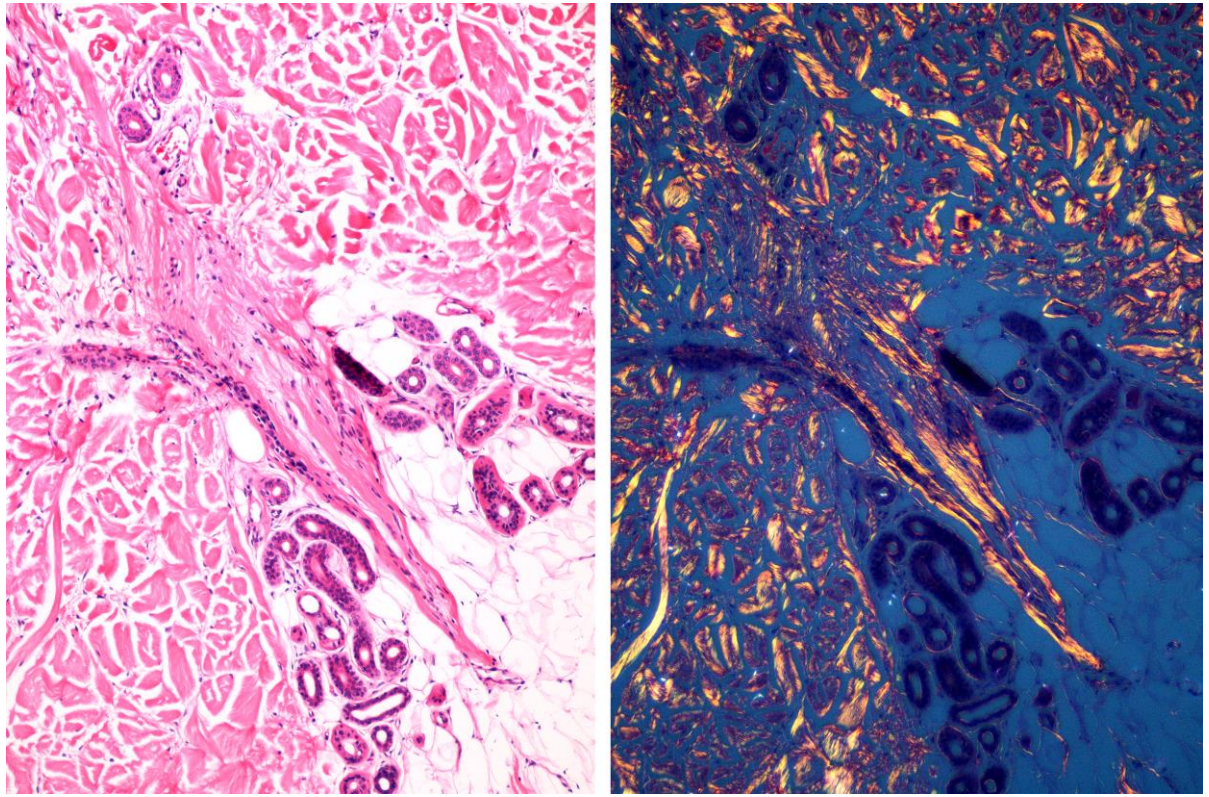

LPP

Miteva M., Tosti A. Polarized microscopy as a helpful tool to distinguish chronic nonscarring alopecia from scarring alopecia. Arch Dermatol. 148. 2012;91-4.

https://www.google.com.co/search?q=BLONDE+HAIR

- **ES DIFÍCIL PONERSE DE ACUERDO EN QUE ES UN CABELLO NORMAL.**
- **LA NORMALIDAD ÉTNICA ES MUY VARIABLE, AÚN SIN TENER EN CUENTA ASPECTOS CULTURALES Y RELATIVOS A LA MODA.**
- **ADICIONALMENTE, ES FRECUENTE QUE LOS PACIENTES NO ESTÉN MUY DE ACUERDO CON LA “NORMALIDAD” QUE LES TOCO EN SUERTE.**

DIFERENCIAS ENTRE GRUPOS ÉTNICOS



El uso de secciones horizontales ha permitido estudiar las variaciones en tamaño, número y densidad de los folículos pilosos en diferentes grupos étnicos.





- Neelam A. Vashi, Howard I. Maibach**. Dermatoanthropology of Ethnic Skin and Hair.** 2017. Springer International Publishing AG. Cham, Switzerland.
- Koch SL, Tridico SR, Bernard BA, Shriver MD, Jablonski NG. **The biology of human hair: A multidisciplinary review**. Am J Hum Biol. 2020;32(2):e23316.



EN RELACIÓN CON LA BIOPSIA EN SÍ HAY UN GRAN VACÍO EN EL CONOCIMIENTO DE LO QUE ES UNA BIOPSIA DE PIEL DE CUERO CABELLUDO "NORMAL".

LOS RESULTADOS CUALITATIVOS Y CUANTITATIVOS NUMÉRICOS EN LOS ESTUDIOS REALIZADOS HAN SIDO TAN VARIABLES COMO CABRIA ESPERAR DE TANTA HETEROGENEIDAD ÉTNICA.

**Sperling, LC. Hair Density in African Americans.
Arch Dermatol. 1999;135:656-658**

**Whiting DA. Diagnostic and predictive value of horizontal sections of scalp biopsy specimens in male pattern androgenetic alopecia.
J Am Acad Dermatol 1993; 28:755-763**

**Hyun-Jeong et al. Hair counts from scalp biopsy specimens in asians.
J Am Acad of Dermatol. 2002;46(2)**

Table 2 Comparison of hair count parameters among ethnic groups

Ethnic group	Asian					African American	Caucasian		Hispanic
Country	Present study	Thai[10]	Taiwan[9]	Korea[8]	Iran[7]	USA[5]	USA[5]	USA[4]	Mexico[6]
Number of cases	90	20	31	35	30	22	12	22	50
Site of specimens	Occipital	Vertex	Vary	Occipital	Vary	Vary	Vary	Vertex	Occipital
Age (years)	36.5 ± 15.1	55.1 ± 15.8	37 ± 15.3	33.1 ± 10.0	35.5 ± 14.7	31.7 ± 8.5	34.7 ± 12.2	43 ± 3.5	34.14 ± 10.6
Total hairs	20.5 ± 5.2	28.3 ± 9.2	21.3 ± 4.8	16.1 ± 3.6	36.4 ± 7.2	21.5 ± 5.0	35.5 ± 5.5	40 ± 2.2	23.2 ± 4.3
Terminal hairs	18.2 ± 4.1	16.5 ± 8.4	20.5 ± 4.6	14.9 ± 3.2	34 ± 6.4	18.4 ± 5.0	30.4 ± 6.4	35 ± 2.1	21.08 ± 4.1
Vellus hairs	2 (0–7)	6.9 ± 7.0	0.8 ± 1.0	1.1 ± 1.3	2.4 ± 1.2	3.0 ± 2.1	5.1 ± 3.5	5 ± 0.6	2.12 ± 1.0
Follicular units	9.1 ± 1.6	10.7 ± 2.6	9.4 ± 1.9	7.8 ± 1.7	NA	NA	NA	14 ± 0.5	10.7 ± 2.6
Terminal/vellus ratio	89:1	2:1	25.3:1	13.5:1	17.4:1	6.1:1	6.0:1	7.0:1	11.37:1
Anagen/telogen ratio	91.9:7.9	NA	91.6:8.4	93.6:6.4	93.7:6.3	93.9:6.1	94.5:5.5	93.5:6.5	90.7:7.8

Visessiri Y, Pakornphadungsit K, Leerunyakul K, et al. **The study of hair follicle counts from scalp histopathology in the Thai population**. Int J Dermatol. **2020**;59(8):978-981.

Diámetro del cabello en micras según grupo étnico

• Caucásico Rubio	40-80
• Caucásico marrón oscuro	50-90
• Caucásico pelo negro	50-90
• Caucásico de pelo rojo	50-90
• Africano (afroamericano)	60-100
• Asiático (extremo oriente)	80-120

Das BM (1974) A study of cross sections of head hair from some caucasoid and mongoloid populations of Assam, India. Z Morphol Anthropol 65:324–328
Das-Chaudhuri AB, Chopra VP (1984) Variation in hair histological variables: medulla and diameter. Hum Hered 34:217–221
Rook A (1975) Hair II Racial and other genetic variations in hair form. Br J Dermatol 92:599–600

ES COMPLEJO INTERPRETAR UNA BIOPSIA DE PIEL DE CUERO CABELLUDO

1. Muchos tipos de células y tejidos forman una estructura pilosa.
2. Hay variaciones raciales importantes.
3. Además, un folículo piloso no es estable.
   - Es transformado profundamente por las hormonas.
   - Es el único órgano que posee un estado de inmunoprivilegio, el cual pierde y recupera periódicamente.
4. Las biopsias pueden cortarse de la manera habitual (vertical), pero lo más frecuente es que sea de manera horizontal.
   - Su morfología varía mucho según el corte y de un nivel a otro
5. La patología folicular es compleja y en algunos casos mal definida
6. Se requiere una muy estrecha correlación clínica y dermatoscópica

GRACIAS !!

Marcela Botero M.

- **Residente Programa Dermatopatología Universidad CES. Medellín, Colombia**

Rodrigo Restrepo M.

- **Coordinador Programa Dermatopatología Universidad CES. Medellín, Colombia**
  - https://www.dermatopatoces.com/
  - rorestre@hotmail.com

CILAD
Colegio Ibero-latinoamericano de Dermatología