CASOS TRICOPATOLOGÍA

CURSO DERMATOPATOLOGIA

Ara macao* y *Ara ararauna (Linnaeus 1758)

https://stock.adobe.com/co/search?k=guacamayas&search_type=usertyped&asset_id=303845170

CASOS TRICOPATOLOGÍA

CURSO DERMATOPATOLOGIA - CILAD

- A continuación encontrara 8 situaciones y casos relacionados con las conferencias presentadas previamente.
- Las preguntas irán numeradas según el número del caso presentado y tendrán 5 opciones para escoger identificadas como a, b, c, d y e.
- Puede anotar sus respuesta para el ejercicio práctico.
- Estamos seguros que esta actividad será divertida e ilustrativa para usted

---

Respuestas al final

Caso 1 (Histología)

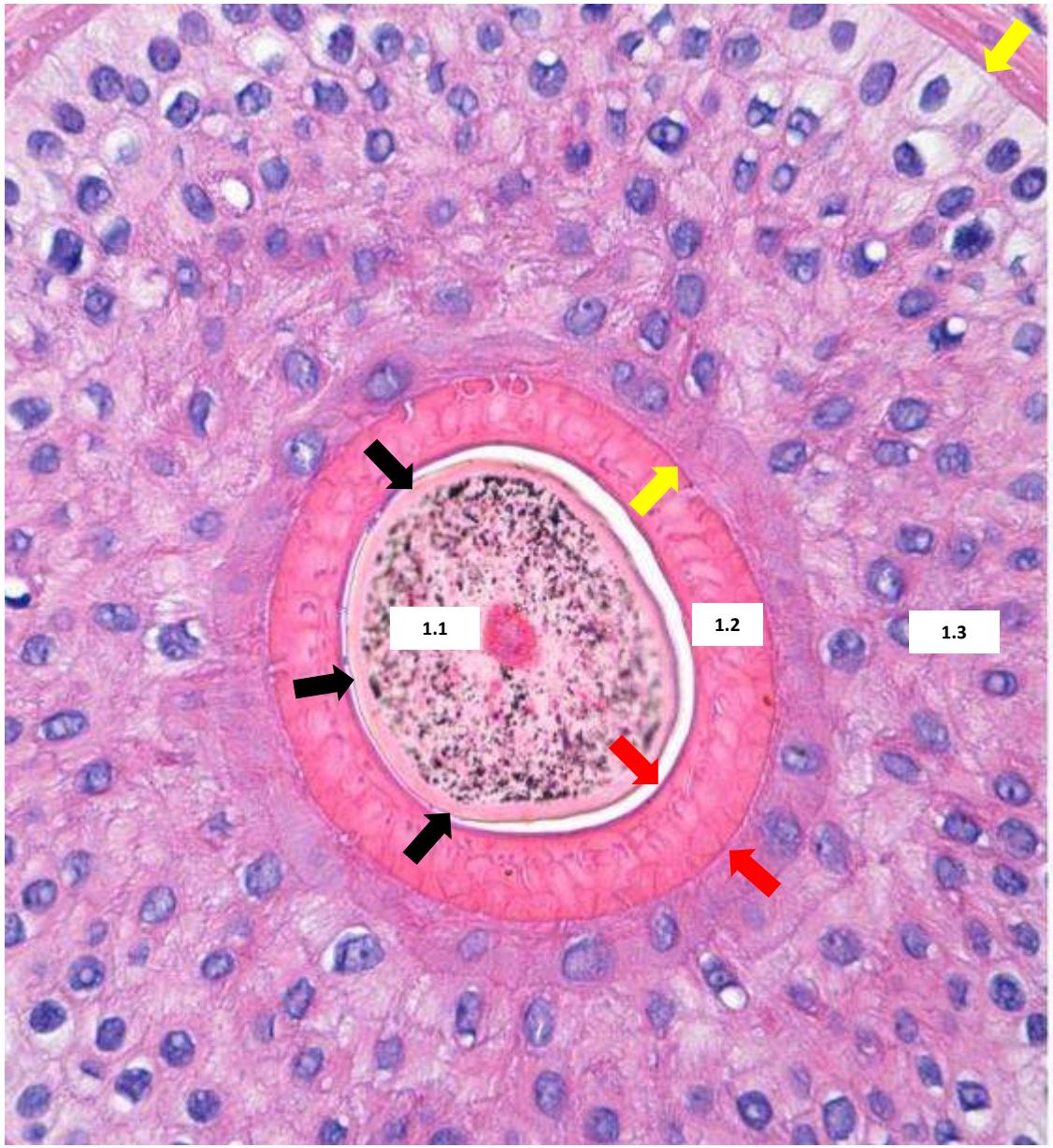

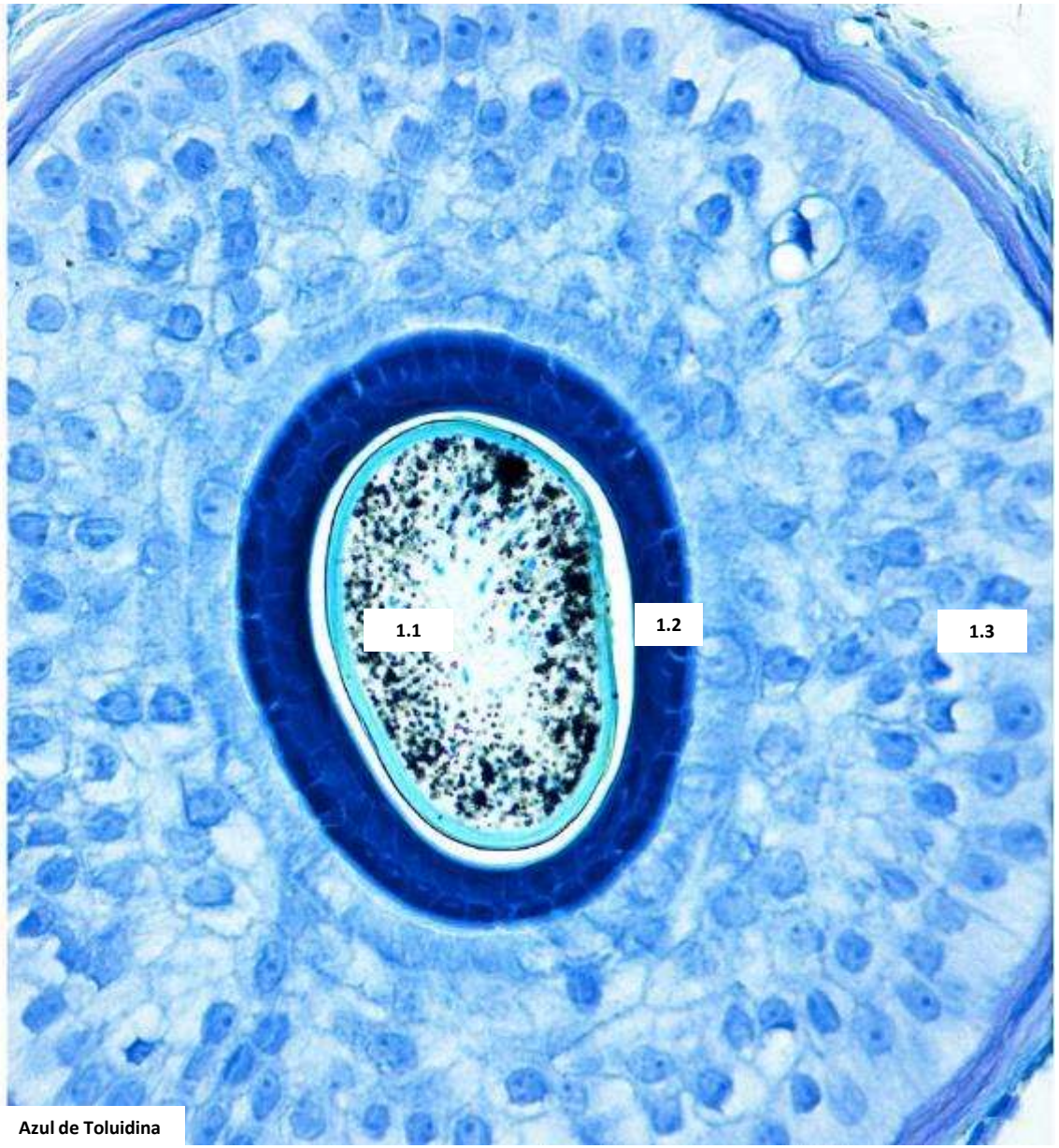

Preguntas 1.1 (Flecha Negra) / 1.2 (Flecha Roja) / 1.3 (Flecha Amarilla)

Caso 1

1.1 Qué tipo de estructura señalan la flechas **NEGRAS** en esta imagen, tanto en el corte con HE, como con azul de toluidina.

a. Bulbo piloso
b. Papila del bulbo
c. Tallo piloso
d. Capa de Huxley
e. La vaina radicular interna

1.2 Qué estructura delimitan la flechas **ROJAS** en esta biopsia, tanto en el corte con HE, como con azul de toluidina.

a. El bulbo piloso
b. Zona suprabulbar
c. El istmo
d. La vaina radicular interna
e. Ninguna respuesta es correcta

1.3 Qué están delimitan la flechas **AMARILLAS** en esta imagen, tanto en el corte con HE, como con azul de toluidina.

a. Capa de Huxley
b. Capa de Henle
c. Capa fibrosa
d. La vaina radicular interna
e. Ninguna respuesta es correcta

Caso 2 (Histología)

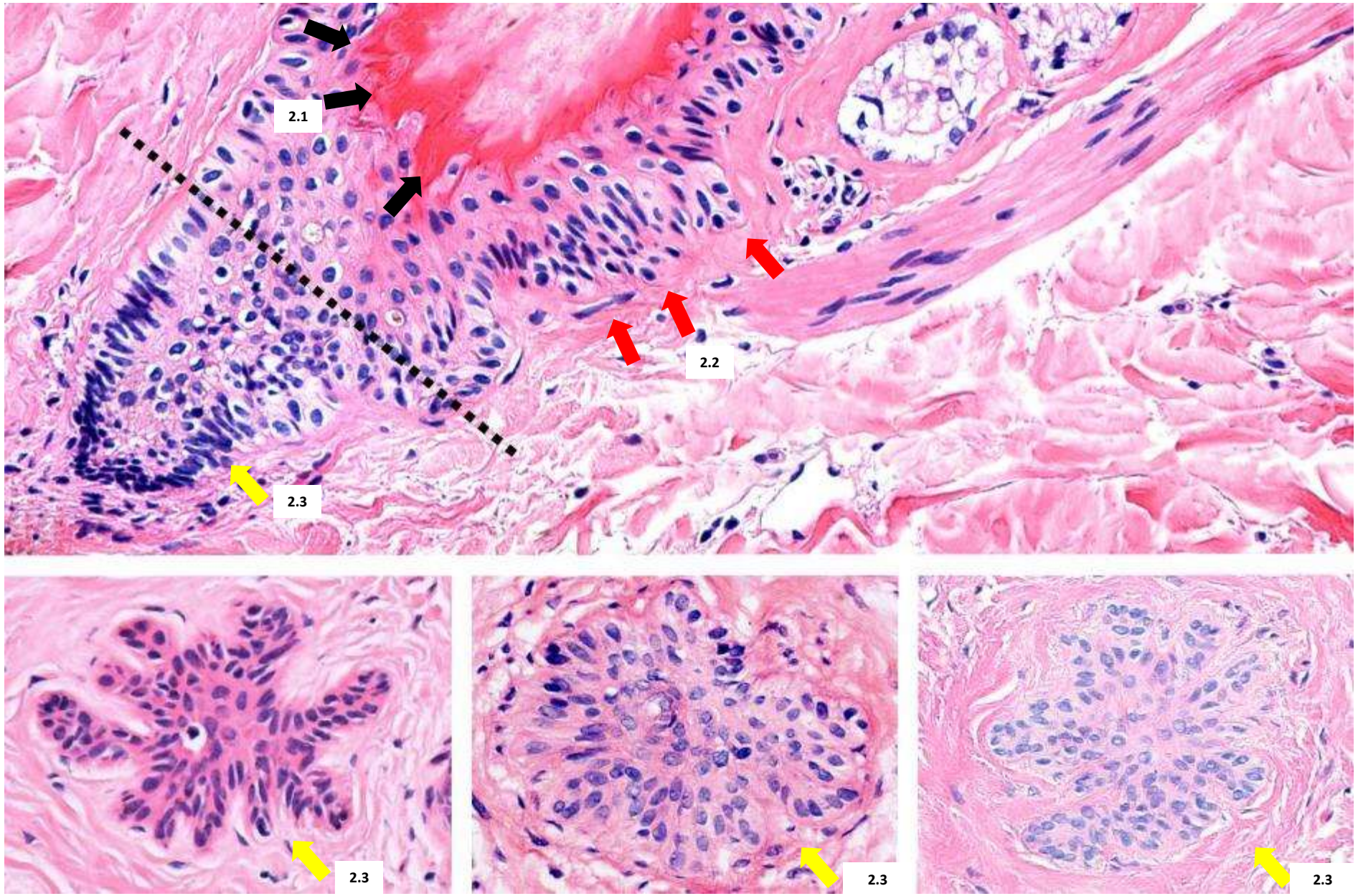

Preguntas 2.1 (Flecha Negra) / 2.2 (Flecha Roja) / 2.3 (Flecha Amarilla)

Caso 2

2.1 Qué tipo de queratina señalan la flechas **NEGRAS** en esta imagen.

a. Queratina onicolemal
b. Queratina epidérmica
c. Queratina ungular
d. Queratina triquilemal
e. Ninguna de las respuestas anteriores es correcta

2.2 Qué estructura señalan la flechas **ROJAS** en esta biopsia.

a. El bulbo piloso
b. Zona suprabulbar
c. El istmo
d. El promontorio
e. Ninguna de las respuestas anteriores es correcta

2.3 Qué están señalando la flechas **AMARILLAS** en esta imagen, tanto en el corte vertical como en los tres cortes horizontales en el panel inferior.

a. Unidades germinativas telógenas
b. Unidades foliculares
c. Tricomalacia
d. Folículos en exógeno
e. Folículos en anágeno

Caso 3 (Histología)

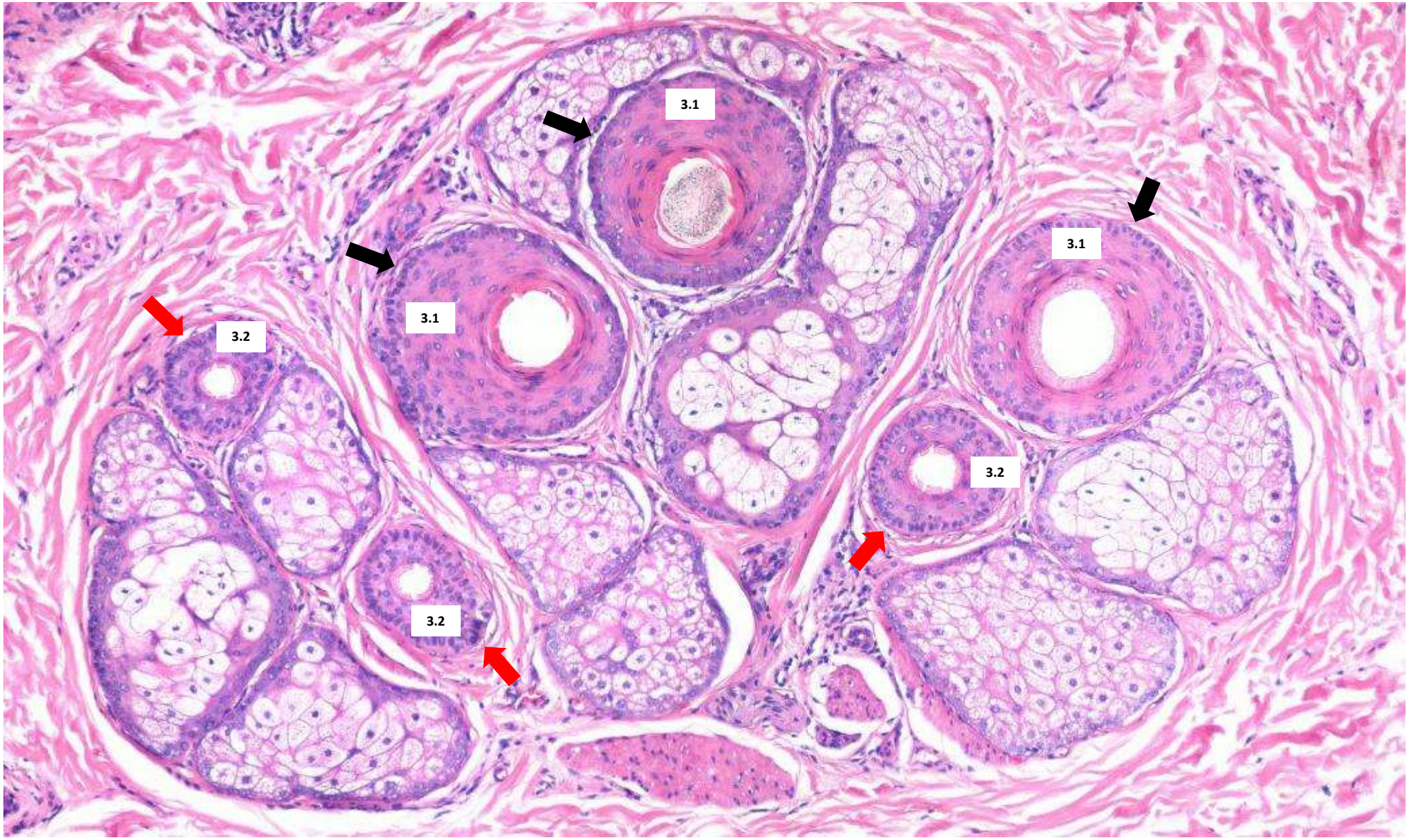

Preguntas 3.1 (Flecha Negra) / 3.2 (Flecha Roja) / 3.3 Genérica

Caso 3

3.1 Como se definirían mejor los folículos señalados con flechas **NEGRAS** en esta imagen.

a. Folículos miniaturizados en anagen
b. Folículos terminales en anagen
c. Folículos miniaturizados en telogen
d. Folículos terminales en catagen
e. Folículos miniaturizados en catagen

3.2 Como se definirían mejor los folículos señalados con flechas **ROJAS** en esta imagen.

a. Folículos miniaturizados en anagen
b. Folículos terminales en anagen
c. Folículos miniaturizados en telogen
d. Folículos terminales en catagen
e. Ninguna de las respuestas anteriores es correcta

3.3 Con la imagen presentada cual cree usted es el diagnóstico histológico <u>más probable</u>.

a. Alopecia androgenética
b. Alopecia areata
c. Efluvio telógeno
d. Psoriasis
e. Tricotilomanía

Caso 4 (Histología)

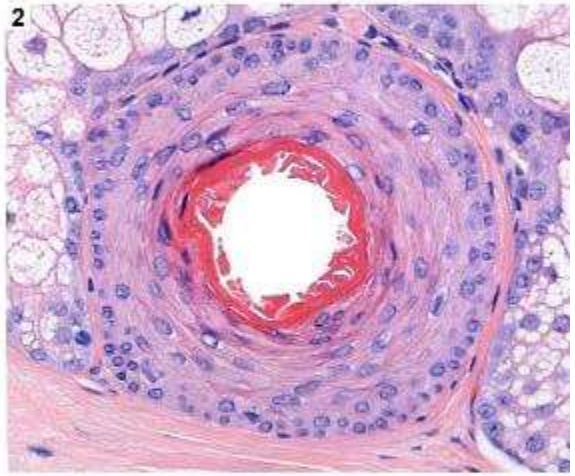

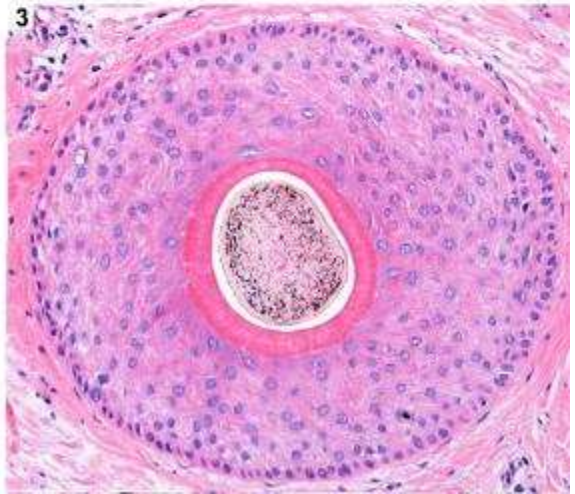

4.1 La secuencia correcta de las zonas foliculares mostradas en las imágenes en el panel derecho como 1, 2, 3 correspondientes a las zonas de corte punteadas y numerados de igual manera en el folículo de la izquierda, es.

a. Región suprabulbar, ostium, promontorio
b. Promontorio, ostium, región suprabulbar
c. Infundíbulo, ostium, región suprabulbar
d. Infundíbulo, istmo, región suprabulbar
e. Región suprabulbar, stmo, promontorio

Caso 5

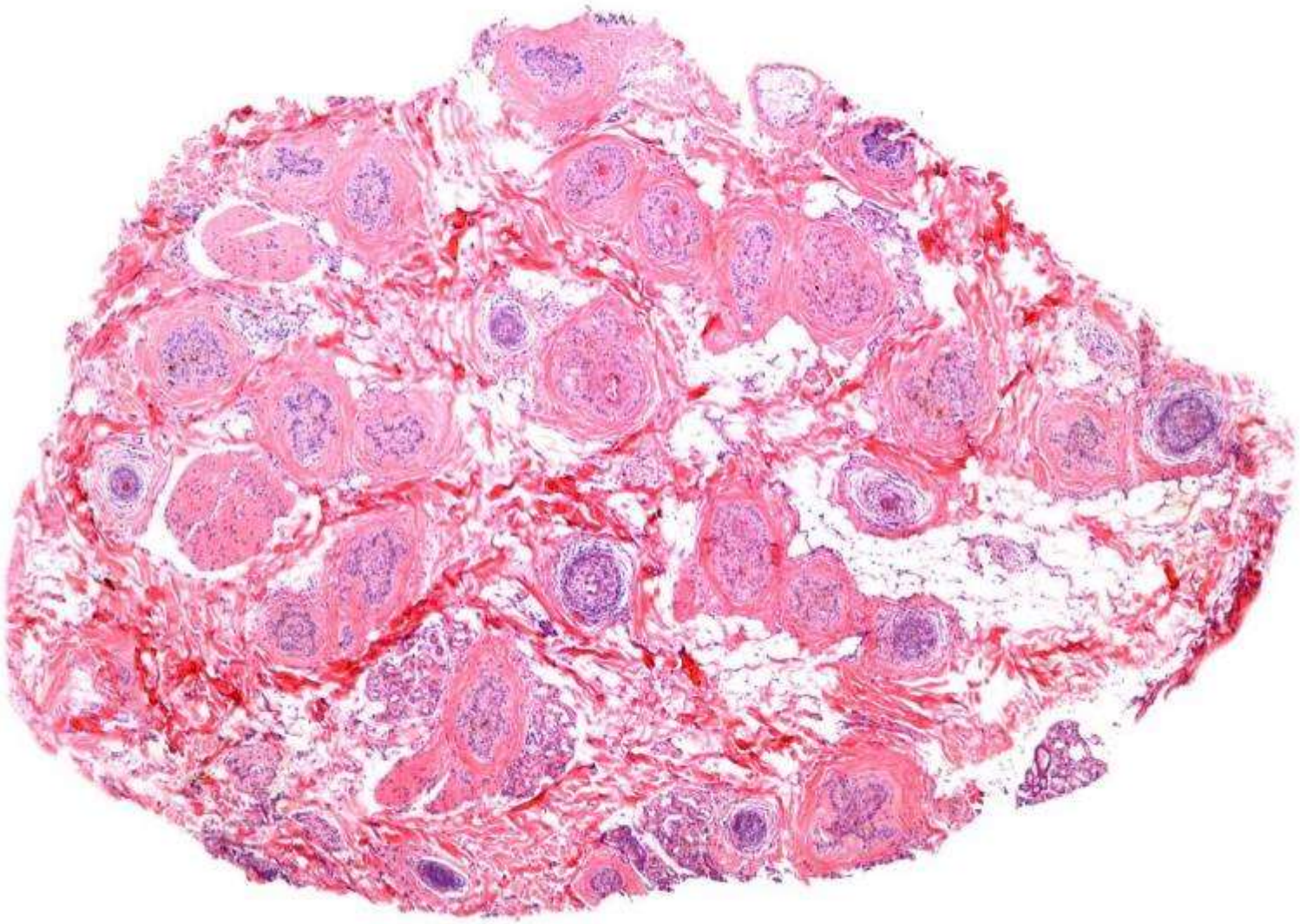

Joven paciente con pérdida súbita de casi todo el pelo en cuero cabelludo, pestañas cejas y el resto del cuerpo. 5 meses de evolución.

Caso 5

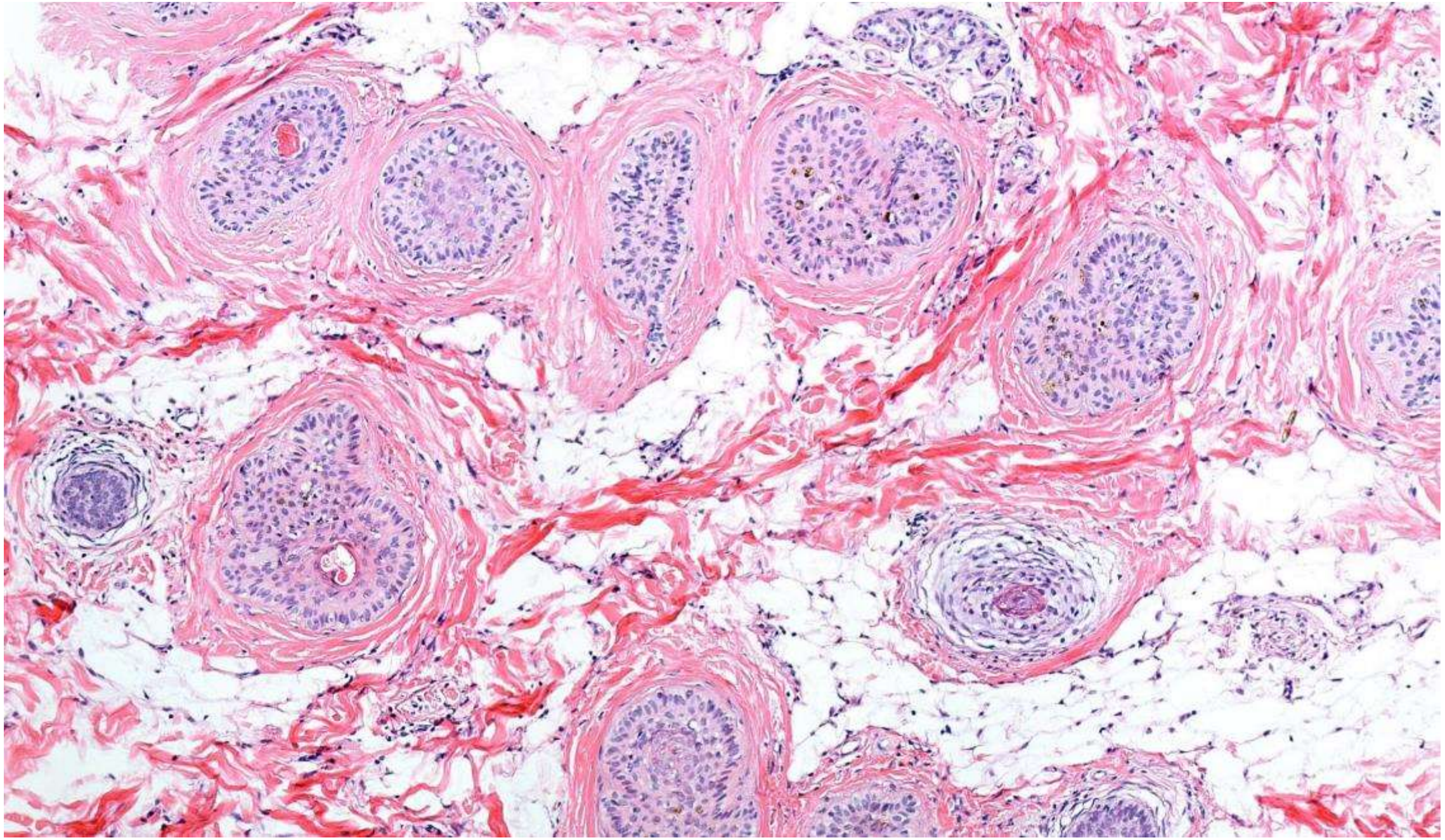

Caso 5

5.1 La mayoría de los folículos en las dos imágenes histológicas anteriores son.

a. Folículos miniaturizados en anagen
b. Folículos terminales en anagen
c. Folículos miniaturizados en telogen
d. Folículos terminales en telogen
e. Folículos miniaturizados en catagen

5.2 Con las imágenes clínicas e histológicas presentadas cual cree usted es el diagnóstico <u>más probable</u>.

a. Alopecia androgenética
b. Alopecia areata
c. Efluvio telógeno
d. Liquen plano pilar
e. Biopsia normal

Caso 6

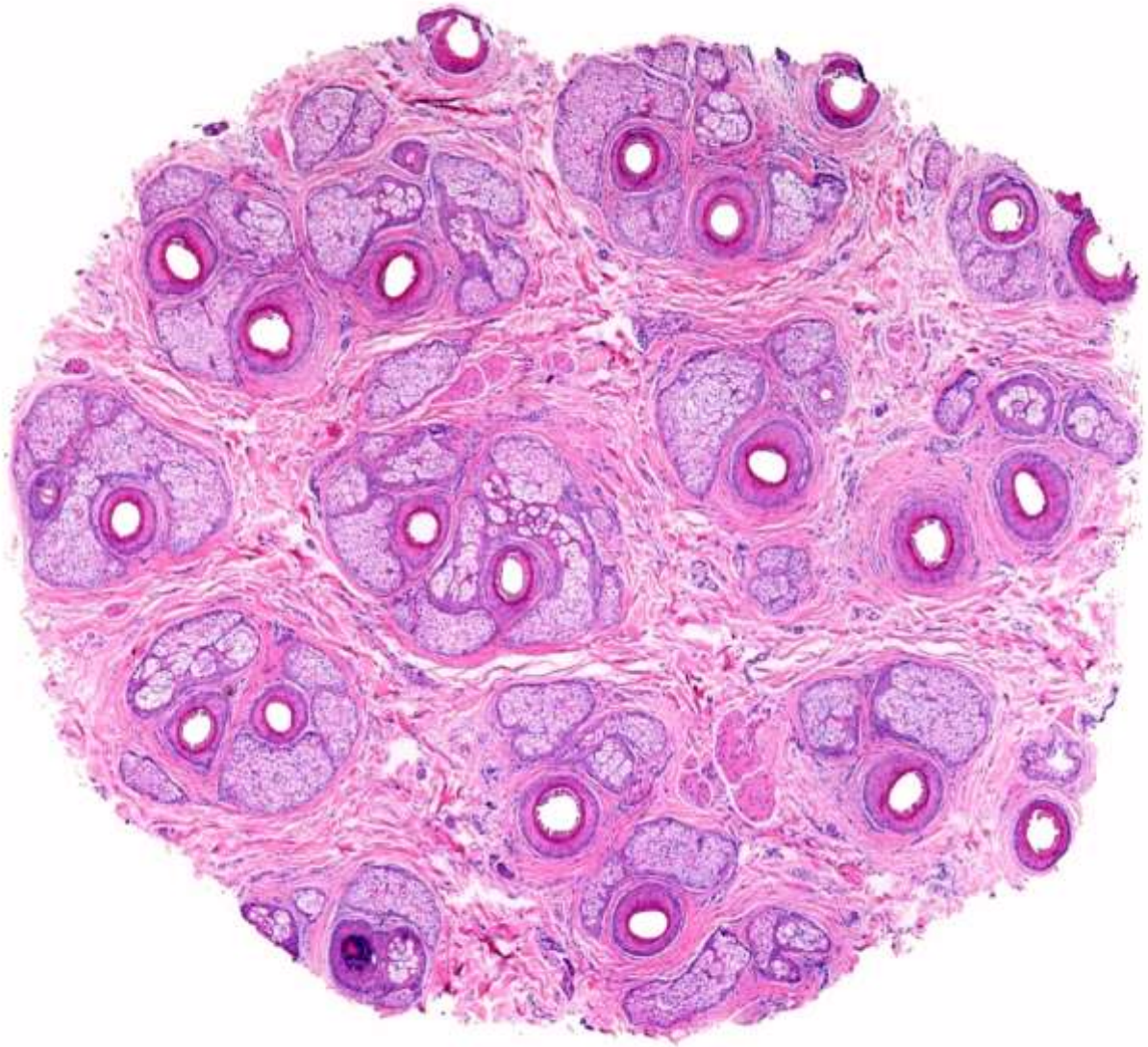

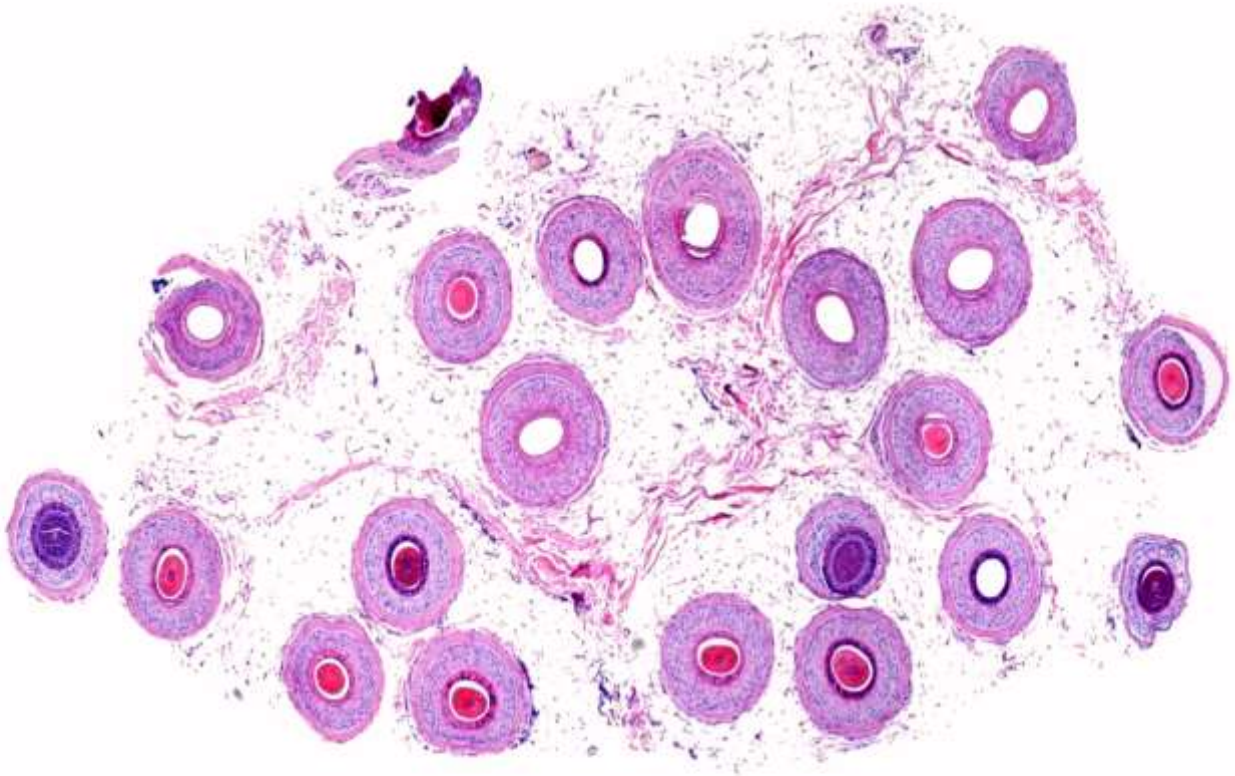

Caso 6

6.1 Con la imagen histológica presentada cual cree usted es el diagnóstico más probable.

a. Efluvio telógeno
b. Psoriasis
c. Alopecia androgenética
d. Alopecia areata
e. Biopsia normal

6.2 Con el diagnóstico histológico hecho previamente, cual cree usted es el diagnóstico más probable.

a. Efluvio telógeno
b. Tricotilomanía
c. Psoriasis
d. Alopecia androgenética
e. Alopecia areata incógnita

Caso 7

Niña de 4 años, con lesiones alopécicas mal definidas, no pruriginosa, localizada en región parieto occipital. Las placas tienen borde irregular, sin inflamación ni cicatrización. Con una lupa se observan pequeños pelos de no más de 1 mm. No hay antecedentes familiares.

Niega tracción del cuero cabelludo. KOH negativo. Se toman dos biopsias

Preguntas 8.1/8.2

Caso 7

7.1 Cuál cree usted es el diagnóstico clínico más probable.

a. Efluvio telógeno
b. Tricotilomanía
c. Alopecia androgénica
d. Liquen plano pilar
e. Alopecia areata

7.2 Cómo sería la mejor manera de procesar las 2 biopsias remitidas por el dermatólogo.

a. En cortes transversales ambas
b. Según la técnica de Hover
c. Una transversal, la otra vertical
d. Según la técnica de Tyler
e. Ninguna de las respuestas anteriores es correcta

Caso 7

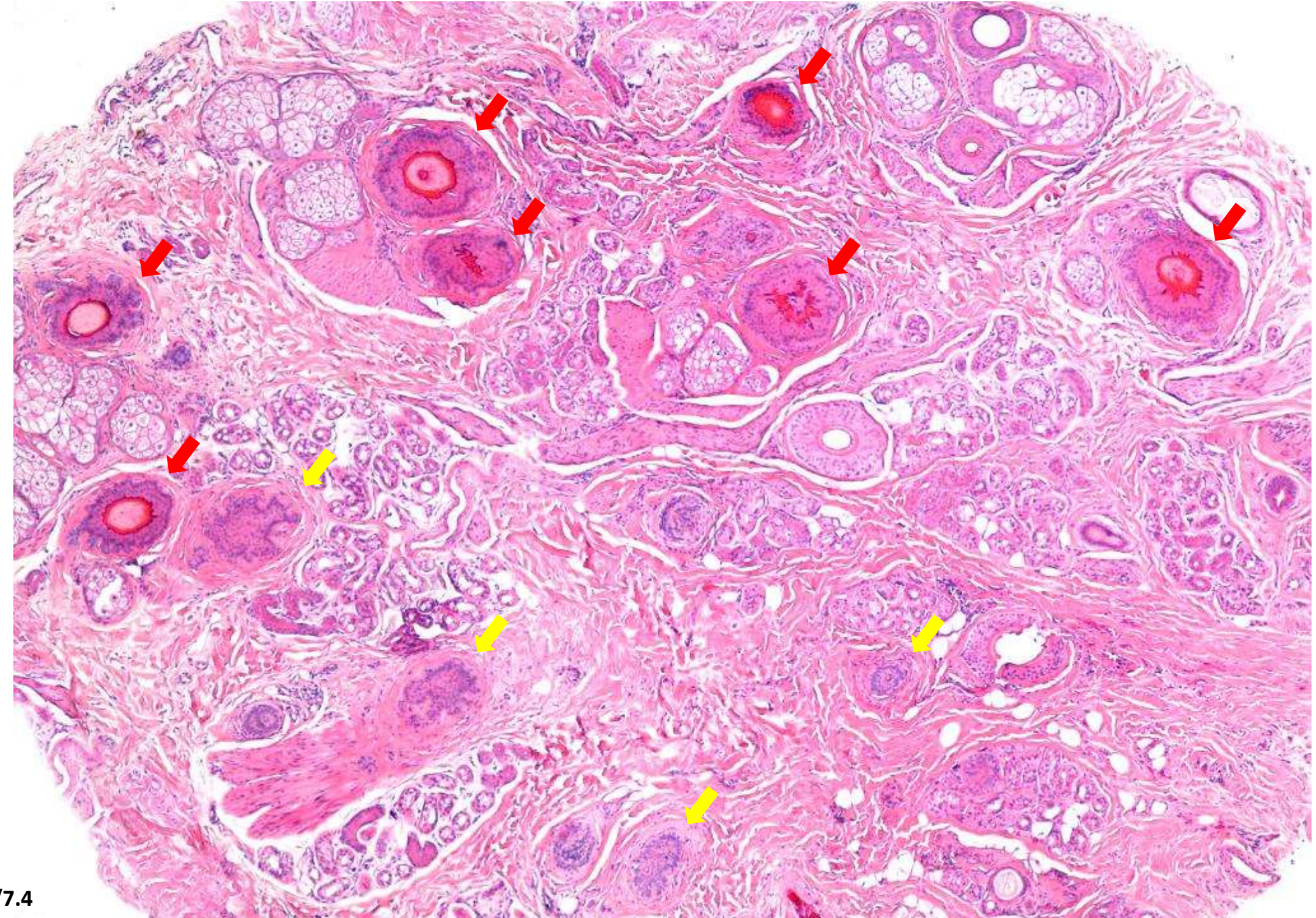

Preguntas 7.3/7.4

7.3 Qué estructura señalan la flechas **ROJAS** en esta biopsia.

a. Folículos en telógeno
b. Folículos en kenógeno
c. Folículos en anágeno
d. Folículos en exógeno
e. Ninguna de las respuestas anteriores es correcta

7.4 Qué estructura señalan la flechas **AMARILLAS** en esta biopsia.

a. Folículos en telógeno
b. Folículos en kenógeno
c. Folículos en anágeno
d. Folículos en exógeno
e. Ninguna de las respuestas anteriores es correcta

Caso 8

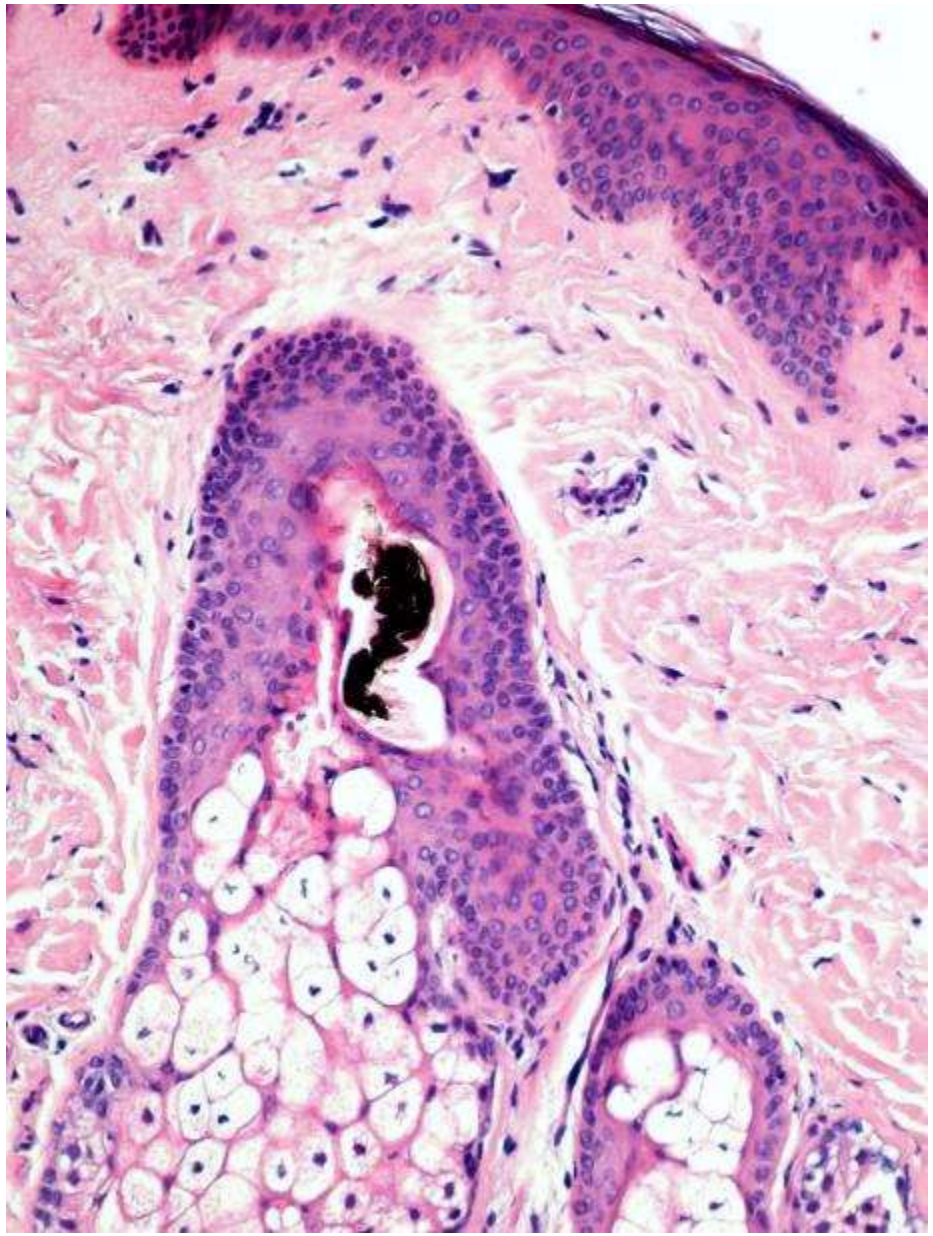

Preguntas 8.1/8.2

Caso 8

8.1 A qué corresponden los hallazgos mostrados en la anterior biopsia.

a. Tricorrexis nodosa
b. Cilindros pigmentados
c. Descamación prematura de la VRI
d. Fibroplasia lamelar
e. Ninguna de las respuestas anteriores es correcta

8.2 De nuevo, cuál cree usted es el diagnóstico clínico e histológico <u>más probable</u>.

a. Efluvio telógeno
b. Tricotilomanía
c. Alopecia androgénica
d. Liquen plano pilar
e. Alopecia areata

RESPUESTAS

1.1 C. Tallo piloso
1.2 D. VRInt
1.3 E. Ninguna (sería VRExt)

2.1 D. Triquilemal
2.2 D. Promontorio
2.3 A. UGT

3.1 B. FTA
3.2 A. FMA
3.3 A. Aandr

4.1 D. In-Ist-Rsupb

5.1 D./C. FTT/FMT (Mejor la D)
5.2 B. Aart

6.1 E./A.
6.2 A. Etel

7.1 B. Trt
7.2 C. Trv y Hrz
7.3 E. Ninguna (sería catágeno)
7.4 A. FT

8.1 B. Cilindros
8.2 B. Trt

Ara macao* y *Ara ararauna (Linnaeus 1758)

https://stock.adobe.com/co/search?k=guacamayas&search_type=usertyped&asset_id=303845170